

PAPILA LIDAH DAN KUNCUP KECAP

Sunny Wangko

Bagian Anatomi-Histologi Fakultas Kedokteran Universitas Sam Ratulangi Manado
Email: sunnywangko@yahoo.com

Lidah merupakan organ muskular yang menonjol ke dalam kavum oris dari permukaan inferior. Otot-otot lidah merupakan otot bercorak seperti otot skelet, dan terdiri dari otot ekstrinsik (mempunyai origo di luar lidah) dan intrinsik (mempunyai origo di dalam lidah). Otot bercorak lidah tersusun dalam berkas-berkas yang berjalan dalam tiga bidang; masing-masing bidang membentuk sudut tegak lurus satu dengan yang lain. Hal ini memungkinkan pergerakan lidah dengan fleksibilitas dan ketepatan tinggi, yang berperan baik dalam proses bicara maupun digesti dan menelan.

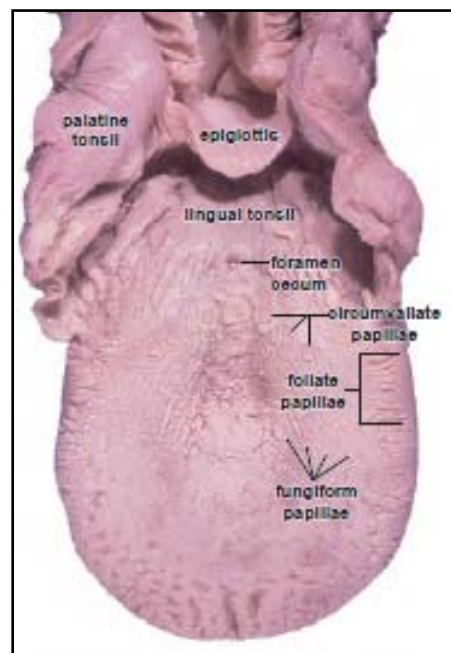
Permukaan dorsal lidah terbagi atas 2/3 bagian anterior dan 1/3 bagian posterior oleh lekukan berbentuk huruf V, disebut sulkus terminalis. Apeks dari lekukan huruf V mengarah ke posterior dan merupakan lokasi foramen sekum. Pada bagian dorsal lidah terdapat beberapa jenis papila lidah yang berperan dalam fungsi mekanis mengatur makanan dalam kavum oris dan fungsi pengecapan (organ indera).

PAPILA LIDAH

Pada permukaan dorsal dari bagian anterior sampai ke sulkus terminalis terdapat corak mukosa yang iregular dan tonjolan yang disebut papila lidah. Papila lidah dan kuncup kecap menyusun organ indera pengecap dalam kavum oris. Terdapat 4 jenis papila lidah, yaitu: papila filiformis, papila fungiformis, papila sirkumvalata, dan papila foliata (Gambar 1).

Papila filiformis ialah papila terkecil tetapi yang terbanyak dibandingkan papila lainnya. Papila ini merupakan tonjolan jaringan ikat berbentuk kerucut, langsing, tinggi 2-3 mm, dan dilapisi oleh epitel berlapis gepeng dengan lapisan tanduk yang cukup keras, tetapi tidak mempunyai kuncup kecap. Papila ini berfungsi mekanis dan terdistribusi pada bagian anterior permukaan dorsal lidah dengan ujung menghadap ke posterior (Gambar 2).

Papila fungiformis berbentuk jamur terletak pada permukaan dorsal lidah, tersebar di antara papila filiformis dan



Gambar 1. Lidah manusia. Papila sirkumvalata terletak pada lekukan berbentuk huruf V, yang memisahkan 2/3 bagian anterior dan 1/3 bagian posterior lidah. Papila filiformis dan fungiformis terletak pada bagian anterior permukaan dorsal lidah. Sumber: Ross MH, Pawlina W, 2011.