

**WOUND HEALING EFFECTIVENESS TEST OF EXTRACT *Lantana camara L*  
OINTMENT AGAINST INCISION WOUND IN WHITE MALE RATS (*Rattus  
norvegicus*)**

**UJI EFEKTIVITAS PENYEMBUHAN LUKA SEDIAAN SALEP EKSTRAK  
RUMPUT MACAN (*Lantana camara L*) TERHADAP LUKA SAYAT PADA TIKUS  
PUTIH JANTAN (*Rattus norvegicus*)**

**Dhea N. Tamuntuan<sup>1)\*</sup>, Edwin de Queljoe<sup>1)</sup>, Olvie S. Datu<sup>1)</sup>**

<sup>1)</sup>Program Studi Farmasi FMIPA UNSRAT Manado, 95115

\*dheanatalia1999@gmail.com

**ABSTRACT**

*Lantana camara L* have many ingredients including flavonoids, terpenoids, alkaloids, essential oils, phytosterol, saponins and tannins. Until now, people still use this plant as wound healer. The aims of this study is to determine the effectiveness of extract *Lantana camara L* ointment on wound healing in white male rats (*Rattus norvegicus*). This study used a laboratory experimental research design using white male rats (*Rattus norvegicus*) as experimental animals. Extract *Lantana camara L* ointment was tested on test animals of 5 treatment groups, namely base ointment (negative control), betadine ointment (positive control) and *Lantana camara L* extract ointment with concentrations of 8%, 12% and 16%, consisting of 3 rats in each treatment group. Observations were made for 14 days by looking at erythema (redness), edema (swelling) and wound closure. The results obtained in group I (base ointment) and group II (betadine ointment) showed that the average wound closure was not much different so that there was no significant difference, but pharmacologically, extract *Lantana camara L* ointment was effective in wound healing. The three concentrations of 8%, 12%, and 16% provide wound healing effects, with the optimal effect in accelerating wound healing, namely at a concentration of 16% with an average wound closure for 9.3 days. So it can be concluded that the *Lantana camara L* plant has effectiveness in healing wounds.

**Keywords:** wound healing, ointment, *Lantana camara L*, Incision.

**ABSTRAK**

Rumput macan (*Lantana camara L*) memiliki banyak kandungan di antaranya flavonoid, terpenoid, minyak atsiri, fitosterol, dan tannin. Hingga saat ini masyarakat masih menggunakan tanaman ini sebagai penyembuhan luka. Penelitian ini bertujuan untuk mengetahui efektivitas sediaan salep ekstrak rumput macan (*Lantana camara L*) terhadap penyembuhan luka sayat pada tikus putih jantan (*Rattus norvegicus*). Penelitian ini menggunakan rancangan penelitian eksperimental laboratorium menggunakan tikus putih jantan (*Rattus norvegicus*) sebagai hewan percobaan. Salep ekstrak rumput macan diujikan pada hewan uji tikus sebanyak 5 kelompok perlakuan yaitu basis salep (kontrol negatif), salep betadine (kontrol positif) dan salep ekstrak rumput macan dengan konsentrasi 8%, 12% dan 16%, yang terdiri dari 3 ekor tikus di setiap kelompok perlakuan. Pengamatan dilakukan selama 14 hari dengan melihat eritema (kemerahan), edema (bengkak) dan penutupan luka. Hasil yang di dapatkan pada kelompok I (basis salep) dan kelompok II (salep betadin) menunjukkan rata-rata penutupan luka tidak jauh berbeda sehingga tidak ada perbedaan bermakna, akan tetapi secara farmakologi salep ekstrak rumput macan memiliki efektivitas dalam penyembuhan luka. Ketiga konsentrasi 8%, 12%, dan 16% memberikan efek penyembuhan luka, dengan efek yang optimal dalam mempercepat penyembuhan luka yaitu konsentrasi 16% dengan rata-rata penutupan luka 9,3 hari. Sehingga dapat disimpulkan bahwa tanaman rumput macan memiliki efektivitas terhadap penyembuhan luka.

**Kata Kunci:** Penyembuhan Luka, Salep, Rumput Macan (*Lantana camara L*), Luka sayat.

## PENDAHULUAN

Pengobatan dengan menggunakan obat tradisional saat ini sangat populer dan semakin disukai oleh masyarakat. Hal ini disebabkan karena pengobatannya yang terjangkau dan mudah di dapat serta mempunyai efek samping yang relatif sedikit. Banyak tanaman di sekitar kita belum dimanfaatkan dengan baik bahkan ada tanaman yang dianggap tidak bermanfaat. Hal ini dapat terjadi karena keterbatasan informasi kepada masyarakat untuk itu perlu dilakukan pengembangan penelitian ilmiah terhadap tanaman obat tradisional, sehingga dapat dimanfaatkan semaksimal mungkin bagi kesehatan masyarakat (Dalimrtha, 2000).

Indonesia memiliki banyak jenis tanaman yang dapat dimanfaatkan sebagai sumber bahan obat. Tanaman liar yang tumbuh bebas di sekitar pekarangan atau di kebun dapat dimanfaatkan sebagai sumber bahan obat salah satunya *Lantana camara L* atau dikenal di daerah Sulawesi Utara yaitu rumput macan (Julianus *et al.*, 2011).

Rumput macan (*Lantana camara L*) merupakan tumbuhan jenis herbal yang memiliki habitat cukup luas, tumbuhan ini dapat di temukan pada dataran rendah sampai dataran tinggi khususnya di hutan dan wilayah pedesaan. Masyarakat desa Tangele menggunakan rumput macan sebagai obat tradisional untuk luka, batuk, gatal, pembengkakan, sakit perut, masalah pencernaan, rematik demam, keputihan, bisul dan batuk berdarah. Pengobaatannya cukup dengan menggunakan daun yang ditumbuk kemudian dioleskan pada bagian tubuh yang luka dan memar. Sedangkan untuk penyakit dalam, menggunakan ramuan daun, bunga dan akar yang dimasak dengan air secukupnya kemudian diminumkan pada penderita (Nurrani, 2008). Pada tanaman ini masyarakat biasanya menggunakannya sebagai obat jika terkena luka seperti luka sayatan pisau atau benda tajam lainnya dengan cara menghaluskan daun dan ditempelkan pada bagian luka (Julianus *et al.*, 2011).

Luka merupakan proses rusaknya struktur dan fungsi anatomi kulit. Keadaan ini dapat disebabkan oleh trauma benda tajam atau tumpul, perubahan suhu, zat kimia ledakan, sengatan listrik atau gigitan hewan (Sjamsuhidajat dan Dejong, 2010). Penyembuhan luka dapat diartikan sebagai proses perubahan kompleks berupa pemulihan kontinuitas dan fungsi anatomi (Shenoy *et al.*,

2009). Penyembuhan luka berlangsung dalam 3 fase utama yaitu: fase inflamasi, fase proliferasi dan fase maturasi atau remodelling (Theoret, 2017).

Pemberian bahan herbal secara topikal telah diketahui memberikan hasil yang lebih optimal dalam penyembuhan luka, terutama dalam mempercepat kontraksi luka. Hal ini disebabkan karena pada penggunaan topikal, senyawa obat terakumulasi lebih banyak pada sisi luka (Jain *et al.*, 2009; Thakur *et al.*, 2011). Penggunaan ekstrak kental secara langsung pada kulit kurang praktis dan tidak optimal, oleh karena itu perlu dibuat sediaan yang dapat menempel pada permukaan kulit dalam waktu lama, dan bersifat oklusif sehingga efektif menyembuhkan luka, yaitu sediaan semi padat dalam bentuk salep (Hernani *et al.*, 2012).

Salep merupakan salah satu bentuk sediaan semi padat yang banyak digunakan dalam pengobatan kulit. Sebelum memberikan efek, zat aktif sediaan salep harus dapat dilepaskan dari basisnya, baru diabsorpsi melalui kulit. Hal ini dipengaruhi oleh beberapa factor, baik faktor fisiologis maupun kimia fisika (Anief, 2003).

*Lantana camara L* atau dikenal rumput macan merupakan tanaman liar yang tumbuh sendiri tanpa perawatan khusus. Rumput macan sebagai tanaman liar memiliki banyak kandungan kimia di antaranya minyak atsiri, fenol, flavonoid, karbohidrat, protein, alkaloid, glikosida, glikosida iridoid, etanoid, fenil, oligosakarida, quinine saponin, steroid, triterpin, sesquiterpenoid dan tannin (Edy Parwanto *et al.*, 2013; Kalita *et al.*, 2012).

Pada penelitian sebelumnya yang dilakukan oleh Indah Lestari, (2019) yaitu sediaan salep ekstrak etanol daun patiwala (*Lantana camara L.*) memiliki uji aktivitas penyembuhan luka sayat pada kelinci putih jantan (*Oryctolagos cuniculus*) dengan diketahui pada sediaan salep konsentrasi 4%, luka telah tertutup sempurna dalam rata-rata 10,3 hari. Mengacu dari penelitian sebelumnya dan melihat manfaat dari tumbuhan rumput macan (*Lantana camara L*), maka penulis tertarik untuk melakukan penelitian “Uji efektivitas penyembuhan luka sediaan salep ekstrak rumput macan (*Lantana camara L*) terhadap luka sayat pada tikus putih jantan (*Rattus novergicus*)” dengan melihat pemberian konsentrasi 8%, 12%, 16%.

## METODOLOGI PENELITIAN

### Waktu dan Tempat Penelitian

Penelitian ini dilakukan di Laboratorium Program Studi Farmasi, Fakultas Matematika dan Ilmu Pengetahuan Alam, Universitas Sam Ratulangi Manado periode Januari 2021 – Maret 2021.

### Bentuk Penelitian

Jenis penelitian ini ialah penelitian eksperimen laboratorium dengan menggunakan Rancangan Acak Lengkap (RAL). Hewan uji dikelompokkan dalam 5 kelompok masing-masing terdiri dari 3 ekor hewan uji.

### Alat dan Bahan

#### Alat

Alat yang digunakan dalam penelitian ini, antara lain: cutter, gunting, penggaris, jangka sorong, perlak/alas, beaker, oven, blender, kamera, sarung tangan, masker, kertas saring, ayakan mesh 60, cotton bud, pencukur bulu, timbangan analitik, lumpang, dan alu, wadah salep dan kandang tikus.

#### Bahan

Bahan yang digunakan dalam penelitian ini, antara lain: tikus putih jantan 15 ekor, ekstrak daun rumput macan, etanol 70%, eter, adeps lanae, vaselin album, alkohol 70%, salep betadine. Pangan tikus putih jantan berupa pellet.

### Pengambilan Sampel

Sampel yang digunakan adalah rumput macan yang diambil dari desa Tumuluntung, kecamatan Kuaditan, kabupaten Minahasa Utara, provinsi Sulawesi Utara.

### Pembuatan Simplisia

Daun rumput macan diambil dan dicuci bersih sampai bersih. Kemudian rumput macan dikeringkan dengan cara diangin-anginkan selama 1 minggu, setelah itu sampel yang sudah kering di blender lalu di ayak menggunakan mesh ukuran 60.

### Pembuatan Ekstrak Rumput Macan (*Lantana camara L*)

Ekstraksi dilakukan dengan memasukkan serbuk simplisia sebanyak 300 gram ke dalam wadah kemudian ditambahkan pelarut etanol 70% sebanyak 1500 ml sampai seluruh serbuk simplisia terendam. Diaduk dan didiamkan selama 3 x 24 jam. Setelah 3 hari

perendaman, dilakukan penyaringan menggunakan kertas saring menghasilkan filtrat dan debris. Selanjutnya dilakukan proses maserasi dengan ekstrak etanol 70% sebanyak 900 ml selama 2 hari. Filtrat hasil dari maserasi dan remaserasi digabungkan dan kemudian diuapkan dengan menggunakan oven pada suhu 40°C yang bertujuan untuk menguapkan pelarutnya hingga berupa endapan tidak terlalu kental.

### Pembuatan Salep dengan Ekstrak Rumput Macan (*Lantana camara L*)

**Tabel 1.** Formula salep dari tanaman rumput macan (*Lantana camara L*)

Jenis	Bahan (gram)		
	8%	12%	16%
Ekstrak rumput macan	0,8 gr	1,2 gr	1,6 gr
Adeps lanae dan vaselin album	9,2 gr	8,8 gr	8,4 gr

Pembuatan salep diawali dengan pembuatan basis salep. Formula standar dasar salep dibuat menurut Agoes (2006) ialah : Adeps lanae 15 gram dan Vaselin album 85 gram. Pembuatan salep diawali dengan mensterilkan semua alat menggunakan alkohol 70%, setelah itu campurkan vaselin album dan adeps lanae di dalam lumpang sambil terus diaduk hingga homogen. Pembuatan salep ekstrak rumput macan dilakukan dengan cara yang sama yaitu basis salep yang telah jadi kembali dileburkan dan ditambahkan ekstrak sedikit demi sedikit hingga homogen dan membentuk salep (Edy Parwanto *et al.*, 2013).

### Penyiapan Hewan Uji

Penelitian ini menggunakan tikus putih jantan sebagai hewan uji yang sudah diadaptasikan selama 7 hari dan terbagi dalam 5 kelompok dimana masing-masing kelompok terdiri atas 3 ekor tikus yang di pelihara dalam kandang yang terpisah dimana satu kandang berisi tiga tikus dan diberi minum dan pangan berupa pellet.

### Perlakuan Terhadap Hewan Uji

Perlakuan luka sayat terhadap hewan uji terlebih dahulu dilakukan anestesi dengan menggunakan eter, setelah itu bulu hewan uji

dicukur sampai licin dibagian punggung dan Panjang luka dibuat 2,5 cm dan kedalam 0,2 cm pada punggung tikus dengan menggunakan pisau cutter. Kelompok I yaitu kelompok kontrol negatif dengan perlakuan menggunakan basis salep, kelompok II yaitu kontrol positif dengan diberi perlakuan salep Betadine, kelompok III yaitu kelompok yang diberi perlakuan menggunakan salep ekstrak rumput macan dengan konsentrasi 8%, kelompok IV yaitu kelompok yang diberi perlakuan menggunakan salep ekstrak rumput macan dengan konsentrasi 12%, kelompok V yaitu kelompok yang diberi perlakuan menggunakan salep ekstrak rumput macan dengan konsentrasi 16%. Pengobatan dilakukan selama 14 hari dengan diolesi sebanyak 2 kali sehari pada jam 09.00 dan jam 17.00 WITA sebanyak 0,1 gram.

#### Tahap Pengamatan

Pengamatan dilakukan dengan cara melihat lama penyembuhan luka dari tiap-tiap perlakuan dan kontrol. Parameter pada penelitian ini yaitu, dengan melihat adanya kemerahan, pembengkakan, luka mulai tutup dan luka menutup (Qomariyah 2014).

**Tabel 2.** Skor nilai eritema dan edema (Kuncari *et al.*, 2015)

Kriteria	Skor	Keterangan
<b>Kemerahan (Eritema)</b>	0	Tidak ada eritema
	+1	Sedikit eritema (hampir tidak tampak)
	+2	Eritema tampak jelas
	+3	Eritema sedang sampai kuat
	+4	Eritema parah (ada luka)
<b>Bengkak (Edema)</b>	0	Tidak ada edema
	+1	Edema sangat ringan (hampir tidak terlihat)
	+2	Edema ringan (jelas terlihat & ketebalan < 1 mm)
	+3	Edema sedang (ketebalan ± 1 mm)
	+4	Edema parah

dibersihkan menggunakan alkohol 70%.  
(ketebalan > 1 mm)

#### HASIL DAN PEMBAHASAN

Dalam penelitian ini, untuk mengetahui efektivitas penyembuhan luka sediaan salep ekstrak rumput macan pada tikus putih jantan, dilakukan pengamatan makroskopis dimana bertujuan untuk membandingkan penyembuhan luka sayat antara 5 kelompok dengan intervensi yang berbeda. Pengamatan untuk kondisi luka sayat di amati dengan melihat adanya kemerahan, bengkak, dan luka menutup. Hasil pengamatan luka sayat pada tikus putih jantan galur wistar dapat diamati sebagai berikut :

**Tabel 3.** Pengamatan hari penutupan luka sayat

Tikus	Waktu (Hari)				
	Kel I	Kel II	Kel III	Kel IV	Kel V
1	9	9	10	9	9
2	12	10	9	9	9
3	9	9	10	12	10
Rerata	10	9,3	9,6	10	9,3

#### Keterangan:

Kelompok I : Luka sayat diberi basis salep (Vaselin album dan adeps lanae)

Kelompok II : Luka sayat diberi salep betadine  
Kelompok III : Luka sayat diberi salep ekstrak rumput macan 8%

Kelompok IV: Luka sayat diberi salep ekstrak rumput macan 12%

Kelompok V : Luka sayat diberi salep ekstrak rumput 16%

Berdasarkan tabel di atas untuk rata-rata waktu penyembuhan luka dari tiap kelompok didapatkan perbedaan yang tidak terlalu jauh. Pada kelompok 1 diamati ke tiga tikus untuk penyembuhan luka mengalami penutupan luka pada hari ke 9 sampai hari ke 12, sehingga berdasarkan perhitungan rata-rata waktu lama penyembuhan luka sayat pada kelompok 1 (basis salep) membutuhkan waktu rata-rata 10 hari. Kelompok II (salep betadine) mengalami perbedaan dengan kelompok I, dimana waktu lama penyembuhan pada hari ke 9, sehingga perhitungan rata-rata waktu lama

penyembuhan luka sayat membutuhkan waktu rata-rata 9,3 hari. Kelompok III (ekstrak rumput macan 8%) mengalami perhitungan waktu rata-rata yaitu 9,6 hari dan kelompok IV (ekstrak rumput macan 12%) mengalami persamaan dalam perhitungan rata-rata waktu lama penyembuhan luka sayat yaitu pada 10 hari, sedangkan pada kelompok V (ekstrak rumput macan 16%) mengalami perhitungan

rata-rata waktu lama penyembuhan luka sayat pada 9,3 hari.

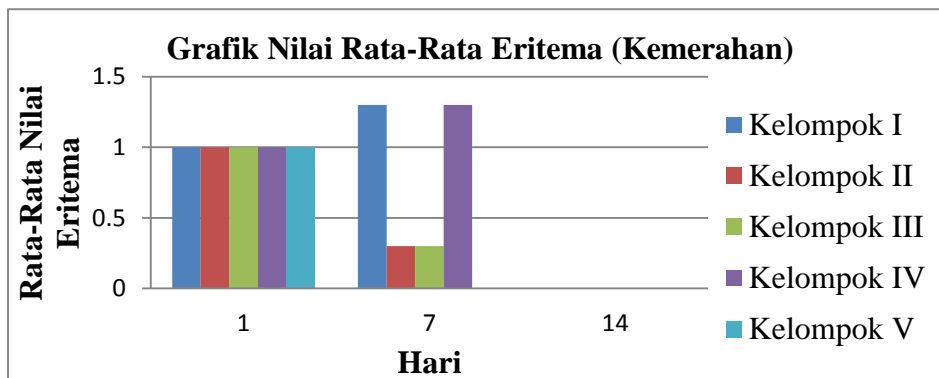
Hasil pengamatan kondisi luka dilihat dari ada tidaknya eritema (kemerahan) dan edema (bengkak) pada semua kelompok perlakuan dapat dilihat sebagai berikut:

**Tabel 4.** Pengamatan Kondisi Luka Pada Eritema (kemerahan)

Kelompok Perlakuan	Jumlah	Eritema (Kemerahan)													
		Hari ke-													
		1	2	3	4	5	6	7	8	9	10	11	12	13	14
Kelompok I (basis salep)	1	+1	+1	+2	+2	+1	+1	+1	0	0	0	0	0	0	0
	2	+1	+1	+2	+2	+2	+1	+2	+2	+1	+1	+1	0	0	0
	3	+1	+2	+2	+2	+1	+1	+1	0	0	0	0	0	0	0
Kelompok II (salep betadin 10%)	1	+1	+1	+1	+1	+1	+1	+1	0	0	0	0	0	0	0
	2	+1	+1	+1	+1	+1	+1	0	0	0	0	0	0	0	0
	3	+1	+1	0	+1	+1	+1	0	0	0	0	0	0	0	0
Kelompok III (eskrak rumpu macan 8%)	1	+1	+1	+1	+2	+2	+1	+1	0	0	0	0	0	0	0
	2	+1	+1	+1	+1	+2	+1	0	0	0	0	0	0	0	0
	3	+1	+1	+1	+1	+1	0	0	0	0	0	0	0	0	0
Kelompok IV (ekstrak rumpu macan 12%)	1	+1	+1	+1	+1	+2	+2	+1	+1	0	0	0	0	0	0
	2	+1	+1	+1	+1	+1	+1	+1	+1	0	0	0	0	0	0
	3	+1	+1	+1	+2	+1	+1	+2	+2	+2	+1	+1	0	0	0
Kelompok V (ekstrak rumpu macan 18%)	1	+1	+1	+1	+1	+1	0	0	0	0	0	0	0	0	0
	2	+1	+1	+1	+2	+1	0	0	0	0	0	0	0	0	0
	3	+1	+1	+1	+2	+1	0	0	0	0	0	0	0	0	0

**Keterangan :**

- 0 = Tidak ada kemerahan
- +1 = Sedikit kemerahan (hampir tidak tampak)
- +2 = Kemerahan tampak jelas
- +3 = Kemerahan sedang sampai kuat
- +4 = Kemerahan parah (ada luka)



**Grafik 1.** Grafik nilai rata-rata ertiema (kemerahan)

Berdasarkan hasil pengamatan kemerahan pada semua kelompok perlakuan terlihat kemerahan muncul pada hari pertama, namun untuk waktu menghilangnya kemerahan untuk tiap perlakuan berbeda-beda. Untuk waktu tercepat menghilangnya kemerahan pada kelompok V (ekstrak rumput macan 16%) yaitu pada tikus 1 dan 2 selama 5 hari, sedangkan waktu yang terlama pada kelompok

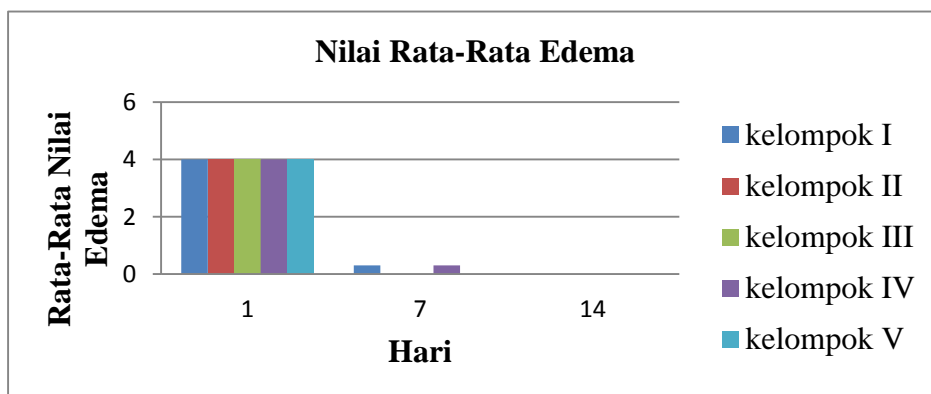
I (basis salep) dan kelompok IV (ekstrak rumput macan 12%) yaitu pada tikus 2 dan tikus 3 selama 11 hari. Untuk perhitungan nilai rata-rata kemerahan dihitung pada hari ke 1, 7 dan 14 hari, dimana pada hasil tersebut menunjukkan nilai rata-rata pada semua perlakuan memiliki nilai rata-rata yang sama.

**Tabel 5.** Pengamatan kondisi luka pada edema (Bengkak)

Kelompok perlakuan	Jumlah	Edema (Bengkak)													
		Hari ke-													
		1	2	3	4	5	6	7	8	9	10	11	12	13	14
Kelompok I (basis salep)	1	+4	+4	+3	+3	+2	+1	0	0	0	0	0	0	0	0
	2	+4	+4	+3	+3	+2	+1	+1	0	0	0	0	0	0	0
	3	+4	+4	+3	+3	+2	+1	0	0	0	0	0	0	0	0
Kelompok II (salep betadin 10%)	1	+4	+4	+2	+1	0	0	0	0	0	0	0	0	0	0
	2	+4	+4	+2	+1	0	0	0	0	0	0	0	0	0	0
	3	+4	+4	+2	+1	0	0	0	0	0	0	0	0	0	0
Kelompok III (ekstrak rumput macan 8%)	1	+4	+4	+3	+2	+1	0	0	0	0	0	0	0	0	0
	2	+4	+4	+4	+2	+1	0	0	0	0	0	0	0	0	0
	3	+4	+4	+4	+2	+1	0	0	0	0	0	0	0	0	0
Kelompok IV (ekstrak rumput macan 12%)	1	+4	+4	+4	+2	+1	+1	0	0	0	0	0	0	0	0
	2	+4	+4	+4	+2	+1	+1	0	0	0	0	0	0	0	0
	3	+4	+4	+2	+2	+2	+2	+1	0	0	0	0	0	0	0
Kelompok V (esktrak rumput macan 16%)	1	+4	+4	+4	+2	+1	0	0	0	0	0	0	0	0	0
	2	+4	+4	+4	+2	+1	0	0	0	0	0	0	0	0	0
	3	+4	+4	+1	+2	+1	+1	0	0	0	0	0	0	0	0

Keterangan :

- 0 = Tidak ada bengkak
- +1 = Bengkak sangat ringan (hampir tidak tampak)
- +2 = Bengkak ringan (jelas terlihat dan ketebalan < 1 mm)
- +3 = Bengkak sedang (ketebalan ± 1 mm)
- +4 = Bengkak parah (ketebalan > 1 mm)



**Grafik 2.** Grafik nilai rata-rata edema (bengkak)

Hasil pengamatan bengkak pada semua kelompok perlakuan terlihat bengkak muncul pada hari pertama namun untuk waktu menghilangnya bengkak untuk tiap perlakuan berbeda-beda. Untuk waktu tercepat menghilangnya bengkak pada kelompok II (salep betadin) dan (salep ekstrak 16%) yaitu tikus 1, 2, dan 3 selama 4 hari dan waktu yang terlama pada kelompok I (basis salep) dan kelompok IV (salep ekstrak 12%) yaitu tikus 2 dan tikus 3 selama 7 hari. Untuk perhitungan nilai rata-rata bengkak menunjukkan nilai rata-rata pada semua perlakuan memiliki nilai rata-rata yang sama.

Penelitian ini bertujuan untuk menguji efektivitas penyembuhan luka sediaan salep ekstrak rumput macan (*Lantana camara L*) terhadap luka sayat pada tikus putih jantan (*Rattus norvegicus*). Penelitian ini diawali dengan melakukan determinasi untuk mengetahui kebenaran identitas suatu tanaman sehingga dapat menghindari kesalahan dalam penelitian.

Pada pembuatan ekstrak dari rumput macan (*Lantana camara L*) menggunakan metode maserasi karena merupakan metode sederhana dan merupakan metode ekstrak dingin sehingga dapat digunakan untuk senyawa yang tidak tahan terhadap pemanasan, kemudian digunakan pelarut etanol 70% karena etanol dapat melarutkan senyawa polar dan non polar seperti saponin, flavonoid, minyak atsiri dan tannin yang terdapat dalam rumput macan yang memberikan efek sebagai penyembuhan luka (Surya Ningsi *et al.*, 2015). Nilai rendemen yang diperoleh pada proses ekstraksi dalam penelitian ini adalah 19,537%, setelah itu ekstrak yang dibuat menjadi sediaan salep dengan konsentrasi sebanyak 8%, 12% dan 16%.

Pada pemberian obat luka dibuat sediaan salep dikarenakan salep adalah sediaan semi padat ditunjukkan untuk pemakaian topikal pada kulit, dan bahan obatnya larut atau terdispersi homogen dan mudah di oles pada kulit (Hartati, 2004; Ansel, 2005). Pembuatan salep menggunakan metode peleburan dengan formula standar dasar salep dibuat menurut Agoes (2006) ialah : adeps lanae 15 gram dan vaselin album 85 gram. Basis salep yang digunakan yaitu basis salep hidrokarbon karena dapat memperpanjang kontak bahan obat dengan kulit, sehingga dapat meningkatkan hidrasi pada kulit dan

akan mempengaruhi absorpsi perkutan suatu obat, dan basis dasar serap yang memiliki tujuan agar dapat menyerap cairan dari dalam luka (Ansel, 2008; Depkes RI, 2014).

Pembuatan luka sayat tikus dibius menggunakan eter dengan tujuan pada saat pembuatan luka tikus tidak merasa kesakitan dan juga tidak banyak gerak pada saat dilakukan tindakan. Untuk panjang luka dibuat 2,5 cm dengan kedalaman 0,2 cm pada saat penyayatan terlihat adanya perdarahan pada punggung tikus akibat terputusnya pembuluh darah dan tubuh secara fisiologis akan mengaktifkan proses pembekuan darah untuk menghentikan perdarahan tersebut. Menurut Sjahmuhidajat (2010), bahwa pembuluh darah yang terputus pada luka akan menyebabkan perdarahan dan tubuh akan berusaha menghentikan dengan vasokonstriksi, pengerutan ujung pembuluh darah yang putus (retraksi) dan reaksi hemostatik.

Daerah punggung tikus terdapat luka sayatan sehingga terjadinya reaksi inflamasi yang ditandai oleh warna kemerahan dan pembengkakan di daerah sekitar luka (Marison, 2004). Pada penelitian ini dilakukan dengan cara pengamatan makroskopis dengan tujuan untuk membandingkan penyembuhan luka sayat antara kelima kelompok dengan di tentukan skor nilai pada kemerahan dan bengkak (Kuncari, *et al.*, 2015) dan melihat rata-rata penutupan luka. Proses penyembuhan luka secara fisiologis dibagi menjadi tiga fase yaitu fase inflamasi, proliferasi, dan maturasi. Pada fase inflamasi ditandai oleh warna kemerahan dan pembengkakan di daerah sekitar luka (Marison, 2004).

Hasil pengamatan dari kemerahan pada semua kelompok perlakuan terlihat kemerahan muncul pada hari pertama, namun untuk waktu menghilangnya untuk tiap perlakuan berbeda-beda. Untuk waktu tercepat menghilangnya kemerahan pada kelompok V (ekstrak rumput macan 16%) pada tikus 1 dan 2, hal ini dikarenakan daun rumput macan memiliki senyawa-senyawa bioaktif yang dapat menyembuhkan luka. Menurut Wijaya *et al.*, (2016) rumput macan mengandung flavonoid, terpenoid, alkaloid, minyak atsiri dan senyawa lain seperti fitosterol, saponin dan tannin. Senyawa saponin diketahui dapat digunakan untuk menghentikan perdarahan yang memiliki sifat mengendapkan (precipitating) dan mengumpulkan (coagulating) sel darah merah (Okwu, 2004)

serta dapat memacu pertumbuhan kolagen dalam proses penyembuhan luka (Igbinsosa dan Aiegoro, 2009). Menurut Mukherjee (2015), senyawa flavonoid, tannin dan saponin memiliki kemampuan sebagai antiinflamasi dan antimikroba berupa antibakteri dan antifungi. Senyawa alkaloid dan tripenoid atau steroid memiliki kemampuan untuk meningkatkan sintesa kolagen yang merupakan salah satu komponen yang penting dalam penyembuhan luka.

Pembengkakan terjadi sekitar hari ke-1 sampai hari ke-7, dimana luka sayat masih mengalami pembengkakan. Menurut Luviana (2009), pembengkakan disebabkan oleh hiperemi dan sebagian besar ditimbulkan oleh pengiriman cairan dan sel-sel dari sirkulasi darah ke jaringan-jaringan interstitial. Senyawa kimia mempunyai kecenderungan untuk menghasilkan beberapa reaksi ketika terdapat kontak dengan kulit (Sperling, 1984). Hal ini menunjukkan substansi kimia tersebut menekan stratum korneum dan masuk ke lapisan epidermis dari kulit. Untuk waktu menghilangnya berbeda-beda hal ini dikarenakan kekebalan tubuh pada masing-masing tikus berbeda. Menurut Mackay dan Miller (2003), kekebalan tubuh yang baik akan mempercepat proses proliferasi fibroblast.

Berdasarkan hasil penelitian menunjukkan pada rata-rata presentase penyembuhan luka yaitu ketiga sediaan salep ekstrak rumput macan memberikan efek penutupan luka sayat yang optimum adalah kelompok V (ekstrak rumput macan 16%), dengan lama penutupan luka yaitu pada rata-rata 9,3 hari, sedangkan pada kelompok III (ekstrak rumput macan 8%) dan kelompok IV (ekstrak rumput macan 16%) pada rata-rata 9,6 dan 10 hari. Hal ini dikarenakan pengaruh dari bahan aktif yang terkandung dalam rumput macan berbeda-beda, serta adanya peningkatan konsentrasi ekstrak sehingga efektivitas dalam penyembuhan luka semakin bagus (Ambiyani *et al.*, 2013). Menurut Ansel (2008), basis hidrokarbon bersifat melunakkan lapisan kulit karena dapat bersifat occlusive (meninggalkan lapisan kulit) sehingga akan meningkatkan hidrasi kulit dengan menghambat penguapan air pada lapisan kulit. Akibatnya dari hidrasi lapisan kulit akan meningkatkan aktivitas dari sediaan obat yang digunakan. Pada flavonoid yang berperan dalam penyembuhan luka dengan menghentikan perdarahan yaitu melalui mekanisme vasokonstriksi pada

pembuluh darah, penangkal radikal bebas, penghambat hidrolisis dan oksidasi enzim, serta antiinflamasi. Senyawa tannin yang dapat berperan sebagai astringent pada luka dan saponin yang berkeaja meningkatkan kecepatan epitelisasi dan membantu dalam pembentukan kolagen yang berperan dalam proses penyembuhan luka (Calsum *et al.*, 2018). Serta memiliki kekebalan tubuh dari masing-masing tikus yang berbeda.

Pada kelompok I (basis salep) dan kelompok II (salep betadin) menunjukkan efek penutupan luka sayat yang optimum adalah kelompok II (salep betadine) dengan lama penutupan luka yaitu pada rata-rata 9,3 hari sama dengan kelompok V (ekstrak rumput macan 16%), hal ini dikarenakan pada kontrol positif (salep betadine) berfungsi membunuh kuman, bakteri dan jamur serta virus dan tidak menyebabkan kekebalan terhadap kuman. Povidone iodine memiliki keunggulan dalam mengatur kelembaban luka (Noda *et al.*, 2009). Sedangkan pada kontrol negatif (basis salep) tidak mengandung bahan atau zat yang berkhasiat untuk penyembuhan luka, akan tetapi luka akan menutup dengan sendirinya karena tubuh mempunyai kemampuan alami untuk melindungi dan memulihkan tubuh (Ferry *et al.*, 2016).

Dalam efektivitas penyembuhan luka dapat dilihat dari hari penutupan luka, hal ini dikarenakan proses lepasnya keropeng sehingga menandakan sudah terjadi pertumbuhan sel-sel baru dengan merapatnya tepi luka (Argamula, 2008). Semakin cepat penutupan luka maka semakin baik sehingga mengurangi resiko infeksi dan rasa tidak nyaman terhadap luka. Pada penelitian ini kelompok I (Basis salep) dan kelompok II (Salep betadin) menunjukkan rata-rata penutupan luka tidak jauh berbeda sehingga tidak ada perbedaan bermakna, akan tetapi secara farmakologi salep ekstrak rumput macan memiliki efektivitas dalam penyembuhan luka dengan efek yang optimal dalam mempercepat kondisi luka yaitu konsentrasi 16% dibandingkan dengan konsentrasi 8% dan 12%. Hal ini disebabkan karena pada salep ekstrak rumput macan dengan konsentrasi 16% mengandung zat aktif yang lebih banyak sehingga proses penyembuhan luka lebih cepat. Menurut Ambiyani *et al.*, (2013) dengan adanya peningkatan konsentrasi ekstrak maka efektivitas dalam penyembuhan luka semakin bagus dan cepat.



## KESIMPULAN

Dari hasil penelitian dapat disimpulkan bahwa tidak ada perbedaan antara salep betadin dan basis salep, sehingga tidak ada perbedaan bermakna. Akan tetapi secara farmakologi salep ekstrak rumput macan memiliki efektivitas dalam penyembuhan luka dengan efek yang optimal pada konsentrasi 16% yang menunjukkan adanya penurunan tanda eritema, edema dan penutupan luka.

## SARAN

Adapun disarankan untuk penelitian selanjutnya dapat melakukan penelitian lebih lanjut mengenai pengamatan secara mikroskopis untuk memeriksa jumlah sel radang, kolagen, derajat angiogenesis dan jumlah fibroblast.

## DAFTAR PUSTAKA

- Agoes. 2006. *Ilmu Pengembangan Sediaan Farmasi*. Penerbit ITB. Jakarta
- Anief, 2003. *Ilmu Meracik Obat, Teori dan Praktek*. Gajah Mada University Press. Yogyakarta.
- Ansel H.C. 2005. *Pengantar Bentuk Sediaan Farmasi. 4th ed.* Universitas Indonesai. Jakarta.
- Ansel H.C. 2008. *Pengantar Bentuk Sediaan Farmasi. Edisi IV.* Universitas Indonesia. Jakarta.
- Argamula G. 2008. *Aktivitas Sediaan Salep Batang Pohon PisangAmbon (Musa paradisiaca Var sapientum) Dalam Proses penyembuhan Luka Pada Mencit (Mus musculus albinus)*. [Skripsi]. Fakultas Kedokteran Hewan. Institus Pertanian Bogor. Bogor
- Ambiyani, W. 2013. *Pemberian Salep Ekstrak Daun Mengkudu (Morinda citrifolia L) Meningkatkan Proses Regenerasi Jaringan Pada Tikus Putih Galur Wistar (Rattus norvegicus) Jantan*. [Skripsi]. Universitas Udayana. Bali.
- Calsum U,Akhmad K. Khildah K. 2018. *Aktivitas Ekstrak Etanol Kulit Batang Kayu Jawa (Lansea coromandelica) terhadap Penyembuhan Luka Sayat pada Tikus Putih Jantan (Rattus norvegicus)*. Jurnal Farmasi Galenika (Galenika Journal of Phamarcy). 4(2), 113-118.
- Dalimrtha, Setiawan. 2000. *Atlas Tumbuhan Obat Indonesia (jilid II)*. Trubus Agriwidia. Jakarta.
- Depkes RI. 2014. *Farmakope Indonesia. Edisi V*. Departemen Kesehatan Republik Indonesia. Jakarta.
- Edy Parwanto, Hardy Senjaya dan Hosea Jaya Edy. 2013. *Formulasi Salep Antibakteri Ekstrak Daun Tembelaka (Lantana camara L)*. FMIPA UNSRAT. Manado.
- Ferreira, M.C., Tuma, P., Carvalho, V. F. Kamamoto, F. 2006. Complex Wound. Clinics. 61: 571-578.
- Ferry Effendi., Padmono Citreoksoko., Deo Subagyo. 2016. *Uji Efektivitas Salep Ekstrak Etanol Daun Binahong (Anredera cordifolia (Ten.) Steeins) Terhadap Luka Gores Pada Kelinci*. Sekolah Tinggi Industri. Bogor.
- Hartati S. 2004. *Kemampuan Pelepasan Daya Anti Bakteri Klorafenikol dari Sediaan Krim dan Produk Paten Salep*. Majalah Farmasi Indonesia. 5(2): 81-86.
- Hernani MY, Mufrod, Sugiono. 2012. *Formulasi Salep Ekstrak Air Tokek (Gekko gecko L.) Untuk Penyembuhan Luka*. Majalah Farmasi.
- Igbinsa, O. And O.A. Aiyegoro. 2009. *Antimicrobial Ctivity and Phytochemical Screening of Steam Bark Extract from Jatropha curcas (Linn)*. African Journal of Pharmacy and Pharmacology Vol. 3(2). Pp. 058-062.
- Jain S, Jain, N, Tiwari, A, Balekar, N, Jain, DK. 2009. *Simple evaluation of wound healing activity of polyherbalformulation of roots of Ageratum conyzoides Linn*. Asian

Journal Research in Chemistry. 2(2):135-138.

Julianus K, Diah I Arini, Jafred H, Lis Nurani, Halida Yermias K, dan Moody K. 2011. Tumbuhan Obat Tradisional Di Sulawesi. Manado.

Kalita S, Gaurav K, Loganathan K, dan Kokati VBR. 2012. *A Review on Medicinal Properties of Lantana camara L.* Research J. Pharm and Tech. India.

Klokke. 1980. *Pedoman untuk Pengobatan Luar Penyakit Kulit.* PT. Gramedia. Jakarta.

Kuncari, E. S., Iskandarsyah, dan Praptiwi. 2015. *Uji Iritasi dan Aktivitas Pertumbuhan Rambut Tikus Putih: Efek Sediaan Gel Apigenin dan Perasan Herba Seledri (Apium graveolens L.).* Media Litbangkes, 25: 15-22.

Lestari, Indah Amalia. 2019. *Uji aktivitas penyembuhan luka sayatan sediaan salep dari ekstrak etanol daun patiwala (Lantana camara L.).* [Skripsi]. Universitas Halu Oleo. Kendari.

Leli Ika, Hariyati. 2017. *Efektivitas Ekstak Ethanol Sirih Merah (Piper crocatum) Terhadap Penyembuhan Luka Insisi Pada Tikus Putih (Rattus norvergicus).* [Skripsi]. Universitas Airlangga. Surabaya.

Luviana LAI. 2009. *Pengaruh Pemberian Getah Tanaman Patah Tulang Secara Topikal Terhadap Gambaran Histopatologis dan Ketebalan Lapisan Keratin Kulit.* [Skripsi]. FMIPA Universitas Semarang. Semarang.

Martin, Brandi dan Rawling. 2011. *Moist Wound Healing.* Ostomy Wound Management.

Marison, M.J. 2004. *Manajemen Luka.* Tyasmono A.F. Penerjemah. EGC. Jakarta.

Mackay, D and Miller, A L. 2003. *Natritional Supports for Wound Healing* Dover, Idiho: *Alternative Medicine Review.* 4(8):362.

Mukherjee PK. 2015. *Evidence-Based Validation of Herbal Medicine.* Elsevier. Amsterdam.

Nurrani, Lis. 2008. *Pemanfaatan Tradisional Tumbuhan Alam Berkhasiat Obat oleh Masyarakat di sekitar Cagar Alam Tangale.* Balai Penelitian Kehutanan Manado. Manado.

Noda, Y. Fuji, K dan Fuji, S. 2009. *Critical Evaluation of Cadexomer Iodine Ointment and Povidone Sugar Ointment.* Internasional Journal of Pharmaceutics. 372: 85-90.

Okwu DE. 2004. *Phytochemicals and Vitamin Content of Indigenous Spices of Southeastern Nigeria.* *J Sustain Agric Environ.* 6 (1): 30-37.

Sperling F. 1984. *Toxicologi: Principal and Practice.* Jhon Willey & Sons, Ins. New York.

Sjamsuhidajat, R and Dejong, W. 2010. *Buku Ajar: Ilmu Bedah.* Jakarta: EGC. Pp. 67-72.

Surya Ningsih, Andi Armisman Edy Paturasi dan Nur Rezki Amalia K. 2015. *Uji Efek Penyembuhan Gel Ekstrak Daun Jarak Merah (Jatropha gossypifolia Linn.) Terhadap Luka Sayat Pada Kelinci (Oryctolagus cuniculus).* *Jurnal farmasi.* Makasar.

Wijaya AY, Masruhim MA, dan Kuncoro H, 2016. *Aktivitas Antiinflamasi Ekstrak Daun Tembelaka (Lantana camara L.) pada Tikus Putih (Rattus norvegicus).* Universitas Mulawarman, Samarinda. Kalimantan Timur.