



## Kesesuaian *Computed Tomography Scan-base Scoring System* dengan Hasil Sitologi Cairan Pleura dalam Membedakan Efusi Pleura Maligna dan Benigna

Herdi Arnawan,<sup>1</sup> Nikmatia Latief,<sup>2</sup> Muhammad Ilyas<sup>2</sup>

<sup>1</sup>PPDS Ilmu Radiologi Fakultas Kedokteran Universitas Hasanuddin Makassar, Indonesia

<sup>2</sup>Departemen Radiologi Fakultas Kedokteran Universitas Hasanuddin/RS Dokter Wahidin Sudirohusodo Makassar, Indonesia

Penulis Korespondensi: [herdy\\_dr@yahoo.com](mailto:herdy_dr@yahoo.com)

**Abstract:** The research aims at assessing the congruity *CT scan-base scoring system* according to Porcel and the pleural fluid cytology result in distinguishing the malignant from benign pleural effusions. The research used the diagnostic test by assessing the congruity *CT scan-base scoring system* according to Porcel with pleural fluid cytology result in distinguishing the malignant from benign pleural effusions through the *Chi-square test* and assessing the sensitivity and specificity of the pleural effusion score. The research result indicates that there are 71 samples with the pleural effusion undergoing the examinations of the chest MSCT scan and pleural fluid cytology in General Central Hospital dr. Wahidin Sudirohusodo, Makassar, from September 2019 to August 2020, in which there are 26 samples with the malignant pleural effusion and 45 samples with benign pleural effusion. There is significant correlation between *CT scan-base scoring system* according to Porcel and the pleural fluid cytology result, in which the score  $< 7$  indicates the benign pleural effusion, while the score  $\geq 7$  indicates the malignant pleural effusion, with the sensitivity of 88.4% (73.1 – 88.5 %) and specificity of 75.5% (73.1 – 88.5 %). The positive predictive value 67.6%, negative predictive value is 91.8%.

**Keywords:** pleural effusion; malignant pleural effusion; CT scan-base scoring system; pleural metastasis

**Abstrak:** Penelitian ini bertujuan untuk menilai kesesuaian *CT scan-base scoring system* menurut Porcel dengan hasil sitologi cairan pleura dalam membedakan efusi pleura maligna dan benigna. Penelitian ini merupakan uji diagnostic, dengan menilai kesesuaian *CT scan base scoring system* menurut Porcel dengan hasil sitology cairan pleura dalam membedakan EPM dan EPB melalui *Chi Sqaretest* serta menilai sensitivitas dan spesifisitas dari skor efusi pleura. Hasil penelitian menunjukkan terdapat 71 sampel dengan efusi pleura yang menjalani pemeriksaan MSCT-scan thorax dan sitology cairan pleura di RSUP dr. Wahidin Sudirohusodo, Makassar, periode September 2019 sampai Agustus 2020 yang masuk dalam penelitian kami, dimana terdapat 26 sampel EPM dan 45 sampel EPB. Terdapat hubungan bermakna antara *CT scan base scoring system* menurut Porcel dengan hasil sitology cairan pleura, dengan skor  $< 7$ , yang menunjukkan EPB, sedangkan skor  $\geq 7$  yang menunjukkan EPM, dengan sensitivitas 88.4% (73.1 – 88.5 %) dan spesifisitas 75.5% (73.1 – 88.5 %); nilai prediksi positif 67.6%; nilai prediksi negatif 91.8%.

**Kata kunci:** efusi pleura; efusi pleura maligna; *CT scan base scoring system*; metastasis pleura.

## PENDAHULUAN

Efusi pleura merupakan suatu kondisi terjadinya penumpukan cairan abnormal dalam *cavum pleura* yang merupakan manifestasi paling umum dari penyakit pleura dan seringkali merupakan akibat sekunder dari proses penyakit lain berupa insufisiensi jantung, keganasan, pleuritis tuberkulosis, emboli paru, pneumonia dan sebagainya.<sup>1,2</sup>

Selain pengenalan dini adanya efusi, masalah utama lainnya adalah membedakan efusi pleura maligna (EPM) dari efusi pleura benigna (EPB). Hal tersebut terkait tatalaksananya, dimana efusi pleura benigna bersifat kuratif untuk mengurangi komplikasi. Sementara, efusi pleura maligna untuk meningkatkan kualitas serta kelangsungan hidup.<sup>3,4</sup>

Efusi pleura maligna (EPM) didefinisikan sebagai akumulasi sejumlah besar eksudat di *cavum pleura* disertai dengan adanya sel-sel maligna atau jaringan tumor. Mayoritas disebabkan oleh penyakit metastasis kanker paru-paru dan kanker payudara (50-65%). Mesothelioma merupakan jenis tumor pleura primer yang paling umum dan menyebabkan EPM pada lebih dari 90% kasus.<sup>5</sup>

Sitologi cairan pleura merupakan metode paling sederhana untuk membedakan EPM dan EPB, namun sensitivitasnya hanya berkisar 50-60%.<sup>6</sup> Hal ini dianggap masih kurang untuk membuat keputusan klinis dan biasanya membutuhkan teknik yang lebih invasive seperti thoracoscopy/thoracotomy.<sup>7</sup>

British Thoracic Society (BTS) tahun 2010 menerbitkan pedoman, berupa pendekatan diagnosis sistematis efusi pleura unilateral. Pemeriksaan ini dapat menunjukkan etiologi spesifik dan membantu menentukan langkah terbaik berikutnya.<sup>2,8</sup> Sensitivitas dan spesifisitas CT scan untuk keganasan masing-masing adalah 68% dan 78%.<sup>8</sup> Fitur CT scan yang menunjukkan keganasan, antara lain (nodularitas pleura, penebalan pleura 1 cm atau lebih, penebalan pleura mediastinal dan penebalan pleura circumferential), namun ketidakhadirannya tidak menyingkirkan keganasan.<sup>2</sup>

Porcel, 2015 mengembangkan *CT scan-base scoring system* untuk membedakan efusi pleura maligna dan benigna. Skoring ini bukan hanya tampak sederhana, tetapi

memiliki keandalan *interobserver* yang tinggi. Jumlah score 7 atau lebih memiliki sensitivitas 88% dan spesifisitas 94%. Meskipun skor prediksi tersebut telah dikembangkan melalui derivasi dan validasi untuk membedakan EPM dan EPB, namun masih memerlukan studi lebih lanjut.<sup>9</sup>

## METODE PENELITIAN

Penelitian ini merupakan uji diagnostik untuk menilai kesesuaian skor efusi pleura berdasarkan *CT scan base scoring system* menurut Porcel dengan hasil sitologi cairan pleura untuk membedakan efusi pleura maligna dan benigna.

Pengambilan sampel dilakukan dengan cara *consecutive sampling*. Semua pasien dengan diagnosis efusi pleura pada pemeriksaan CT scan thorax kontras di departemen radiologi RSUP Wahidin Sudirohusodo Makassar, serta menjalani thorakosentesis diagnostik maupun biopsi pleura yang memenuhi kriteria inklusi, yang sepenuhnya ditentukan oleh klinisi. Studi pencitraan dilakukan dengan MSCT Scan 64 Slice merk Light Speed VCT GE. Pasien diberi 100-120 mL (1-1.5 ml/kg BB) bahan kontras nonionik (Ultravist 300) dengan kecepatan 3 mL/s. Gambar diperoleh setelah penundaan 60 detik dari awal injeksi, diperpanjang dari apeks paru-paru sampai tingkat adrenal.

Seluruh fitur CT scan dievaluasi menggunakan *picture archiving and communication system*. Skore efusi pleura berdasarkan *CT scan base scoring system* menurut Porcel diaplikasikan pada setiap subjek yaitu: Adanya lesi pleura (massa/penebalan/nodul pleura)  $\geq 1$  cm (5 poin), adanya massa paru/nodul paru  $\geq 1$  cm (3 poin), tidak adanya lokulasi pleura (2 poin), adanya metastasis hepar (3 poin), adanya massa abdomen ((3 poin) scan diperluas hingga ke adrenal)), tidak adanya efusi pericard (2 poin), tidak adanya cardiomegaly (2 poin).

Uji korelasi menggunakan Chi-Square test terhadap variable-variabel penelitian untuk menentukan kesesuaian antara variable yang ada pada *CT scan base scoring system* menurut Porcel dengan hasil sitologi cairan pleura. Analisis ROC dilakukan untuk mendapatkan cut off nilai sensitivitas dan spesifisitas dari skore efusi pleura. Performa diagnostic dari *CT scan base scoring system* menurut Porcel dihitung melalui tabel

kontingensi 2x2 (sensitivitas, spesifisitas dan nilai prediksi).

kurva ROC untuk menentukan cut off point dengan nilai sensitivitas dan spesifisitas tertinggi pada sampel penelitian kami.

## HASIL PENELITIAN

Selama periode September 2019 hingga Agustus 2020, kami mengumpulkan 71 sampel yang masuk dalam kriteria inklusi, dengan efusi pleura benigna dan efusi pleura maligna berdasarkan hasil sitology cairan pleura.

Seluruh sample kemudian dilabel dengan skor efusi berdasarkan *CT scan base scoring system* menurut Porcel, untuk membedakan efusi pleura maligna dan benigna. Selanjutnya dilakukan analisis

## BAHASAN

Pemeriksaan CT scan thorax dapat memberikan petunjuk patologi efusi pleura yang mendasari. Beberapa fitur CT scan dalam penelitian-penelitian sebelumnya mungkin membantu membedakan efusi pleura maligna dari benigna. Fitur CT scan yang masuk dalam penilaian *CT scan base scoring system* menurut porcel adalah:

**Tabel 1.** Demografi sampel penelitian berdasarkan kelompok umur, jenis kelamin dan hasil sitology cairan pleura

No	Variabel	Maligna		Benigna		Total	Persen
		N=26	36.5 %	N=45	63.4 %		
1	Jenis Kelamin						
	Laki-Laki	10	24.4 %	31	75.6 %	41	100 %
	Perempuan	16	53.3 %	14	46.7 %	30	100 %
2	Umur						
	Balita-Anak (0=11 th)	0	0 %	1	100 %	1	100 %
	Remaja (12-25 th)	2	28.6 %	5	71.4 %	7	100 %
	Dewasa (26-45 th)	1	8.3 %	11	91.7 %	12	100 %
	Lansia (46-65 th)	19	54.3 %	16	45.7 %	35	100 %
	Manula (65-keatas)	4	25 %	12	75 %	16	100 %

Sumber: Data primer

**Tabel 2.** Distribusi sampel berdasarkan temuan pada CT scan base scoring system menurut Porcel dengan hasil sitology cairan pleura

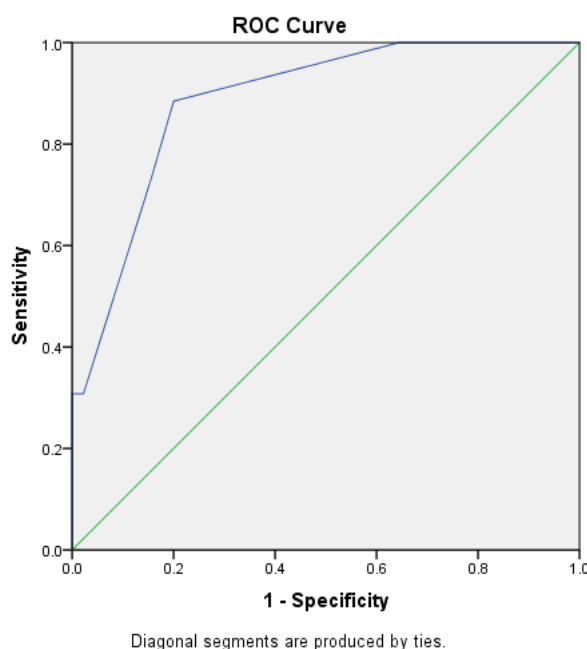
<i>CT scan base scoring system</i> menurut Porcel	Hasil sitologi cairan pleura				P Value
	Maligna		Benigna		
	n	%	n	%	
Adanya lesi pleura (massa/penebalan/nodul) $\geq$ 1 cm	8	80,0%	2	20,00%	0.002
Adanya massa/nodul paru $\geq$ 1 cm	21	72,4%	8	27,60%	0.000
Tidak adanya Lokulasi cairan pleura	26	41,90%	36	58,10%	0.015
Adanya Metastasis hepar	3	75,0%	1	25,00%	0.103
Adanya massa abdomen	0	0,0%	1	100,00%	0.447
Tidak adanya kardiomegali	21	36,20%	37	63,80%	1.000
Tidak adanya efusi pericard	26	40,60%	38	59,40%	0.035

Sumber: Data primer

**Tabel 3.** Distribusi sampel berdasarkan nilai skor efusi berdasarkan *CT scan base scoring system* menurut Porcel dengan hasil sitologi cairan pleura

Skor Efusi Porcel	Hasil sitologi cairan pleura				Total		P Value
	Maligna		Benigna		n	%	
	n	%	n	%			
Skor $\geq 7$	23	67,6%	11	32,4%	34	100,0%	0.000
Skor $< 7$	3	8,1%	34	91,9%	37	100,0%	
Total	26	36,6%	45	63,4%	71	100,0%	

Sumber: Data primer



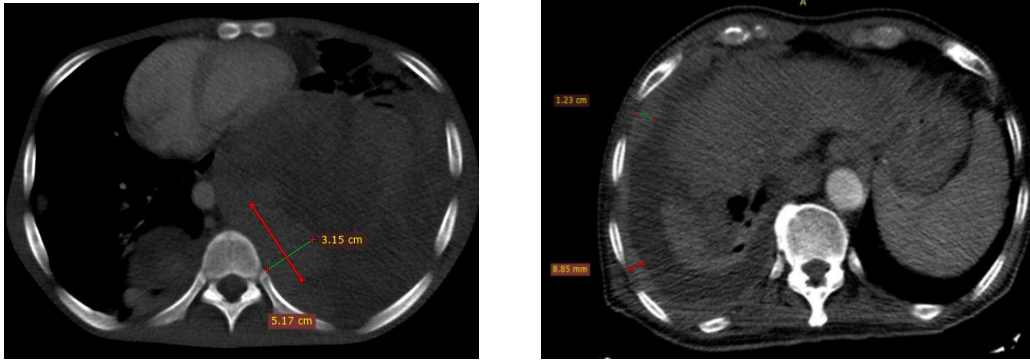
**Diagram 1.** Kurva ROC (*Receiver Operating Characteristic*) pada Skor efusi pleura berdasarkan *CT scan base scoring system* menurut Porcel

**Adanya lesi pleura  $\geq 1$  cm**

Adanya lesi pleura (massa, nodul/penebalan)  $\geq 1$  cm terdapat dengan sebagian besar menunjukkan hasil maligna, serta terdapat sebagian besar sampel yang tidak ditemukan adanya lesi pleura  $\geq 1$  cm, dengan menunjukkan hasil benigna menurut sitology. Hasil penelitian ini menunjukkan hubungan bermakna antara adanya lesi pleura (massa, nodul/penebalan)  $\geq 1$  cm (Gambar 1), ini ternyata berbeda dengan hasil yang didapatkan oleh Jastia, et.al. 2014, di departemen Radiologi RS. Dr. Wahidin Sudirohusodo pada 38 subjek dengan efusi pleura maligna dan benigna untuk menilai kesesuaian gambaran CT scan toraks dengan sitologi cairan pleura dalam menilai malignitas efusi pleura yang melaporkan tidak terdapat hubungan bermakna antara

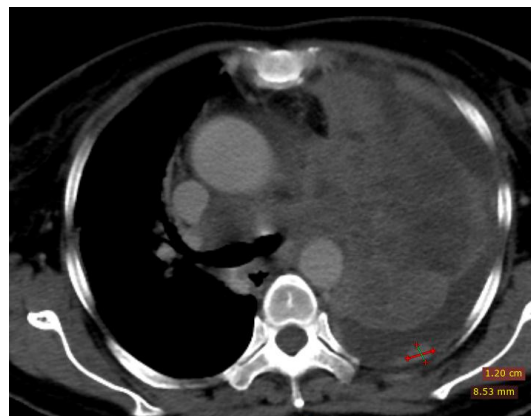penebalan pleura noduler, penebalan pleura parietal  $>1$  cm, dengan sitologi cairan pleura.<sup>10</sup>

Suatu studi menyebutkan bahwa fitur CT yang menunjukkan keganasan, antara lain (nodularitas pleura, penebalan pleura  $\geq 1$  cm, termasuk penebalan pleura mediastinal dan penebalan pleura circumferential), namun ketidakhadirannya tidak menyingkirkan keganasan.<sup>2</sup> Terbukti dengan sensitivitasnya pada penelitian ini hanya 30.8 %, namun spesifisitasnya yang tinggi mencapai 95.6%. Sedangkan kondisi jinak seperti TB dan efusi parapneumonik, jarang menunjukkan beberapa fitur yang biasanya dikaitkan dengan metastasis ke pleura, yaitu nodularitas dan penebalan pleura.<sup>9</sup>

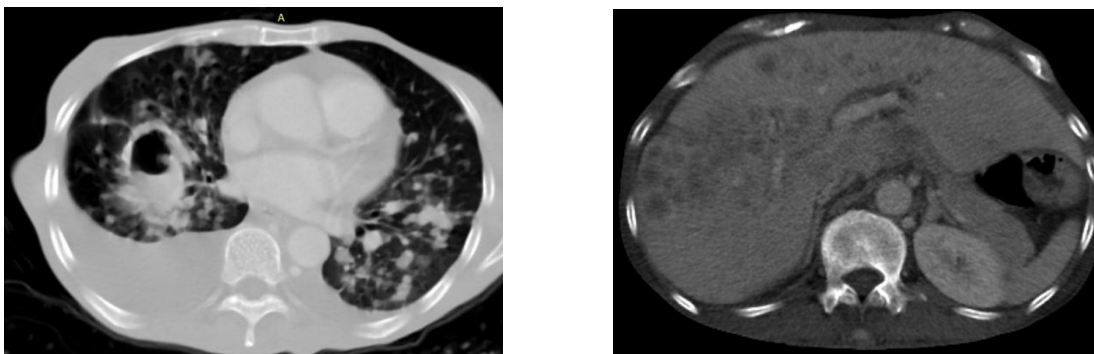


**Gambar 1.** Lesi pleura

- a. Laki-laki 18 tahun dengan osteosarcoma proximal tibia sinistra. MSCT scan thorax dengan kontras menunjukkan adanya efusi massif pleura dextra. Tampak gambaran massa pada pleura. Hasil sitology cairan pleura menunjukkan adanya sel maligna (suatu metastasis)
- b. Wanita, 70 tahun dengan efusi pleura dextra. Terdapat penebalan pada pleura parietalis  $\geq 1$  cm dengan permukaan irregular. Dari sitology menunjukkan suatu efusi pleura maligna (adeno carcinoma)



**Gambar 2.** Massa paru. Perempuan 47 tahun dengan efusi pleura sinistra. Tampak massa sebagai konsolidasi paru sinistra dengan batas tidak tegas dan penyangatan kontras yang heterogen disertai efusi pleura dengan gambaran nodul pleura  $\geq 1$  cm. Hasil sitologi cairan pleura menunjukkan suatu adeno carcinoma



**Gambar 3.** Perempuan 60 tahun dengan efusi pleura bilateral terutama dextra.

- a. Tampak cavitas ber dinding tebal dengan inner margin irregular dan air fluid level didalamnya.
- b. Tampak pula multiple lesi noduler pada kedua paru dan hepar. Hasil sitology cairan pleura dan TTNA menunjukkan suatu adeno carcinoma

### **Adanya massa/nodul paru $\geq 1$ cm**

Terdapat hubungan bermakna antara adanya massa/nodul paru  $\geq 1$  cm dengan hasil sitology cairan pleura (Tabel 2) dan adanya efusi pleura disertai gambaran massa atau nodul paru pada CT scan thorax dengan kontras menunjukkan efusi tersebut adalah maligna (Gambar 2). Demikian juga dengan hasil yang dilaporkan pada penelitian lainnya tahun 2015 bahwa adanya massa atau nodul paru  $\geq 1$  cm memiliki hubungan bermakna dengan hasil sitology maligna cairan pleura. Penyebab terbanyak massa paru dengan efusi pleura maligna dalam penelitian ini adalah non small cell lung carcinoma yaitu adeno carcinoma.<sup>9</sup>

### **Tidak adanya lokulasi cairan pleura**

Pada penelitian ini sampel terbanyak tidak ada lokulasi cairan pleura yang dan sedikit menunjukkan maligna. Hanya sebanyak sembilan sampel dengan lokulasi seluruhnya menunjukkan benigna menurut hasil sitology. Terdapat hubungan bermakna antara tidak adanya lokulasi cairan pleura dengan hasil sitology cairan pleura. Kebanyakan empyema merupakan komplikasi pneumonia bakteri akut atau abses paru-paru.<sup>10</sup> Lokulasi pleura pada CT scan terjadi pada 76% parapneumonics / empyema dan 59% TBC, 35% maligna, dan 29% efusi terkait kegagalan jantung.<sup>11</sup> Dari sembilan sampel dengan efusi lokulated pada penelitian kami, yang seluruhnya adalah benigna menurut hasil sitologi terdapat dua sampel dengan gambaran TB paru pada CT scan thoraxnya.

### **Adanya metastasis tumor ke hepar**

Ada atau tidaknya metastasis hepar dinilai pada CT scan thorax dengan kontras, dimana scan di perluas hingga setinggi adrenal. Meskipun pada penelitian kami secara statistic tidak menunjukkan hubungan bermakna antara adanya metastasis ke hepar dengan hasil sitology cairan pleura namun terdapat kecenderungan bahwa bila terjadi metastasis ke hepar maka efusi pleura yang terjadi adalah maligna. Dimana, pada empat sampel dengan gambaran metastasi ke hepar, 75% menunjukkan efusi maligna berdasarkan hasil sitology.

### **Adanya massa abdomen**

Pada penelitian kami tidak terdapat hubungan yang bermakna antara adanya

nya massa abdomen dengan hasil sitology cairan pleura. Pada penelitian ini hanya di temukan satu sampel dengan massa abdomen dengan hasil sitologi menunjukkan efusi pleura benigna.

### **Tidak adanya cardiomegaly**

Tidak terdapat hubungan yang bermakna antara tidak adanya cardiomegaly dengan hasil sitology cairan pleura. Hasil yang berbeda dengan yang dilaporkan oleh Porcel, 2015. Hal ini mungkin diakibatkan karena pada institusi kami, adanya efusi pleura akibat gangguan jantung pada sebagian besar kasus sudah terdiagnosis dengan modalitas pencitraan lainnya sehingga tidak dilakukan CT scan thorax dengan kontras maupun pemeriksaan sitologi cairan pleura.<sup>9</sup>

### **Tidak adanya efusi pericard**

Pada penelitian kami, terdapat sebagian besar sampel yang tidak terdapat efusi pericard, dengan 40.6% menunjukkan hasil maligna. Terdapat tujuh sampel dengan efusi pericard, seluruhnya menunjukkan hasil sitologi benigna. Terdapat hubungan bermakna antara tidak adanya efusi pericard dengan hasil sitology cairan pleura. Hasil yang bermakna pada penelitian ini sesuai dengan hasil yang ditemukan oleh Porcel, dimana terjadinya efusi pleura pada efusi pericard pada penelitian ini seluruhnya terkait dengan kejadian benigna berdasarkan hasil sitology cairan pleura,

### **Skor efusi pleura berdasarkan CT scan base scoring system menurut Porcel**

Seluruh sampel selanjutnya dilabeli dengan skor efusi berdasarkan CT scan base scoring system menurut Porcel, untuk membedakan efusi pleura maligna dan benigna yaitu adanya lesi pleura (nodul, massa, atau penebalan)  $\geq 1$  cm (5 poin); kehadiran metastasis hepar, massa abdomen, massa paru atau nodul  $\geq 1$  cm (masing-masing 3 poin); dan tidak adanya lokulasi pleura, efusi perikardial, dan kardiomegali (masing-masing 2 poin).<sup>9</sup>

Porcel, 2015 telah melaporkan bahwa skor  $\geq 7$  menunjukkan maligna dan skor  $< 7$  sebagai benigna dengan sensitivitas CT scan base scoring system yang disusunnya adalah 74% (73%-95%) dan spesifisitasnya 92% (83%-98%). Dari 71 sampel penelitian kami terdapat 34 sampel dengan skor  $\geq 7$  dengan 67.6% maligna dan 32.4% benigna serta

terdapat 37 sampel dengan skor < 7 dengan hanya 8.1% maligna dan 91.1% menunjukkan hasil benigna menurut sitology. Terdapat hubungan bermakna antara skor efusi pleura berdasarkan *CT scan base scoring system* menurut Porcel dengan hasil sitology cairan pleura. Hasil analisis diagram dan kurva ROC serta tabel kontingensi 2x2 didapatkan nilai sensitifitas *CT scan base scoring system* pada penelitian ini tidak jauh berbeda dengan yang dilaporkan oleh Porcel dalam membedakan efusi pleura maligna dan benigna, yaitu 88.4% (73.1 – 88.5 %) namun spesifisitas yang kami dapatkan sedikit lebih rendah yaitu sekitar 75.5% (73.1 – 88.5 %), dengan nilai prediksi positif 67.6%, nilai prediksi negative 91.8% serta akurasi diagnosis CT scan base scoring system menurut Porcel sebesar 80.2%.<sup>9</sup>

## SIMPULAN

Terdapat hubungan bermakna antara adanya lesi pleura (massa, nodul/penebalan) 1 cm atau lebih, adanya massa/nodul paru 1 cm atau lebih, tidak adanya lokulasi cairan pleura, adanya efusi pericard, dengan hasil sitology cairan pleura. Juga terdapat hubungan bermakna antara skor efusi pleura berdasarkan *CT scan base scoring system* dengan hasil sitology cairan pleura. Skor kurang dari tujuh menunjukkan efusi pleura benigna, sedangkan skor tujuh atau lebih menunjukkan efusi pleura maligna, dengan nilai sensitifitas, spesifisitas, nilai prediksi positif, nilai prediksi negative, serta akurasi diagnosis *CT scan base scoring system* menurut Porcel dengan nilai prosentasi besar dalam membedakan efusi pleura maligna dan benigna

## Konflik Kepentingan

Penulis menyatakan tidak terdapat konflik kepentingan dalam studi ini.

## DAFTAR PUSTAKA

1. Zhang X, Duan H, Yu Y, Ma C, Ren Z, Lei Y, et al. Differential diagnosis between benign and malignant pleural effusion with dual-energy spectral CT. *Plos One*, April 11, 2018. Available from: <https://doi.org/10.1371/journal.pone.0193714>
2. Beaudoin S, Gonzalez AV. Evaluation of the patient with pleural efusion. *Can. Med Assoc. J.* 2018;190:E291–E295.
3. Roberts ME, Neville E, Berrisford RG, Antunes G, Ali NJ. Management of a malignant pleural effusion: British Thoracic Society. *Pleural Disease Guideline 2010. Thorax* 2010; 65(Suppl 2):ii32–ii40.
4. Ilsen B, Vandenbroucke F, Beigelman-Aubry C, Brussaard C, de Mey J. Comparative Interpretation of CT and Standard Radiography of the Pleura. *J Belgian Soc Radiol* 2016;100(1):106:1–10,
5. Psallidas I, Kalomenidis I, Porcel JM, Robinson BW, Stathopoulos GT. Malignant pleural eusion: From bench to bedside. *Eur Respir Rev.* 2016;25:189–98.
6. Dixit R, Agarwal KC, Gokhroo A, Patil C, Meena M, Shah NS, et al. Diagnosis and management options in malignant pleural effusions. *Lung India*, 2017; 34(2):160-6
7. Antonangelo L, Sales RK, Corá AP, Acencio MMP, Teixeira LR, Vargas FS. Pleural fluid tumour markers in malignant pleural effusion with inconclusive cytologic results. *Curr Oncol* 2015;22(5):e336-41
8. Reuter S, Lindgaard D, Laursen C, Fischer BM, Clementsen PF, Bodtger U. Computed tomography of the chest in unilateral pleural effusions: outcome of the British Thoracic Society guideline. *J Thorac Dis* 2019;11(4):1336-46
9. Porcel JM, Pardina M, Bielsa S, Gonzalez A, Light RW. Derivation and validation of a CT scan scoring system for discriminating malignant from benign pleural effusions. *Chest* 2015;147(2):513–9.
10. Jastia, Idris N, Muis M, Latief N, Tabri NA, Satrio R. Kesesuaian Gambaran Ct Scan Toraks Dengan Sitologi Cairan Pleura Dalam Menilai Malignitas Efusi Pleura. *ejournal Program Pascasarjana Universitas Hasanuddin*, 2014
11. Halifax RJ, Haris M, Corcoran JP, Leyakathalikhhan S, Brown E, Srikantharaja D, et al. Role of CT in assessing pleural malignancy prior to thoracoscopy. *Thorax* 2014;0:1-2.