

## Dermal Filler

Ferra O. Mawu

Bagian Ilmu Kesehatan Kulit dan Kelamin Fakultas Kedokteran Univeristas Sam  
Ratulangi Manado  
Email: fomawu@gmail.com

**Abstract:** Dermal filler is a non-surgical procedure to improve facial volume or the anatomy of other parts of the body. It is also a rejuvenate therapy to achieve a younger appearance. Besides that, the need of lipodystrophy therapy is increasing. There are several types of fillers with their superiorities and inferiorities; therefore, it is pretty difficult to determine and choose the ideal filler. Dermal fillers vary in duration of therapeutic effect, filler technique, filler origin, and their physical properties. To date, there is no perfect filler so far. An ideal filler must be non-allergenic, non-carcinogenic, non-teratogenic, as well as has achievable cost and long acting effect. In case that dermal filler is therapeutical indicated, good preparation of doctor and patient is essentially needed. Consultation and information have to cover the therapy indication, filler technique, filler limitation, side effects, outcome, cost, and informed consent. As the other cosmetic procedures, to achieve optimal satisfaction, the doctor must be able to provide effective communication to the patient before and after the dermal filler therapy.

**Keywords:** dermal filler

**Abstrak:** *Dermal filler* adalah prosedur non-bedah untuk penambahan volume wajah atau anatomi tubuh lainnya. Prosedur ini juga merupakan salah satu terapi rejuvenasi yang bertujuan untuk tampilan lebih muda. Selain itu, kebutuhan untuk terapi lipodistrofi juga makin meningkat. Terdapat berbagai jenis *filler* dengan keunggulan dan kekurangannya masing-masing, sehingga agak sulit menentukan atau memilih produk *filler* yang ideal. *Dermal filler* bervariasi dalam hal lamanya efek terapi yang diperoleh, cara pemberian, asal *filler*, dan sifat fisiknya. Sampai saat ini tidak ada produk *filler* yang sempurna. Untuk menjadi ideal, produk *filler* harus nonalergenik, nonkarsinogenik, nonteratogenik, harga terjangkau dan berefek terapi yang panjang. Saat *dermal filler* menjadi pilihan terapi atau tindakan, persiapan yang tepat baik dokter maupun pasien merupakan hal yang esensial. Konsultasi dan informasi harus meliputi ketepatan indikasi pemberian *filler*, teknik pemberian, keterbatasan *filler*, efek samping, kemungkinan hasil akhir, biaya, dan *informed consent*. Sebagaimana prosedur kosmetik lainnya, untuk kepuasan bersama, dokter harus mampu dan bersedia memberikan komunikasi efektif kepada pasien sebelum dan sesudah terapi *dermal filler*.

**Kata kunci:** *dermal filler*

*Dermal filler* adalah sekelompok produk yang digunakan untuk menghaluskan atau menyamarkan garis-garis, kerutan, dan tanda-tanda penuaan di wajah dan tubuh, serta juga dipakai untuk membentuk anatomi sesuai keinginan pasien.<sup>1-3</sup>

Terdapat berbagai tipe *dermal filler*

yang telah bertahun-tahun diklasifikasikan oleh para ahli. Pembagian *dermal filler* dapat berdasarkan dalamnya implantasi *filler*, lama efek terapi, asal *filler*, dan sifat fisik *filler*. Meskipun *filler* sangat bervariasi, semua bertujuan akhir sama yaitu mengembalikan kontur anatomi yang beru-

bah akibat proses menua, skar, atau akibat penyakit tertentu.<sup>1</sup>

Keuntungan *dermal filler* ialah hasil yang diperoleh cukup cepat dan bila pilihan *filler* tepat disertai tehnik aplikasi yang benar, hasil yang didapat tampak sangat natural. Kemungkinan efek samping dapat juga terjadi seperti kemerahan, memar, pembengkakan, perdarahan, reaksi alergi, infeksi, jaringan parut, sampai yang membutuhkan penanganan serius meskipun sangat jarang terjadi yakni ulserasi.<sup>4,5</sup>

Permintaan *dermal filler* meningkat dengan cepat di seluruh dunia sejalan dengan peningkatan konsumen terhadap pemakaian *filler*. Survei di tahun 2014 melaporkan lebih dari 1.000.000 pasien diterapi dengan *filler* di sejumlah klinik dermatologi di Amerika.<sup>6</sup> Menurut *American Academy of Aesthetic Plastic Surgeons*, di tahun 2016, sebanyak 1.979.595 pasien mendapat tindakan injeksi asam hialuronat oleh ahli bedah plastik.<sup>1</sup> Jumlah ini belum aktual mengingat prosedur ini juga dilakukan oleh dokter estetik maupun dokter umum lainnya.

Lebih dari seperempat abad terakhir, berbagai produk tersedia untuk *soft tissue augmentation* atau *dermal filler* bersamaan dengan makin banyaknya penelitian menyangkut *filler*. Pemahaman produk-produk *filler* disertai komunikasi efektif dari dokter-pasien yang efektif sangat fundamental untuk mencapai manfaat maksimal bagi dokter dan pasien.<sup>1</sup>

### Sejarah Dermal Filler

*Dermal filler* pertama kali dipraktikkan oleh Neuber di tahun 1893 dengan melakukan transplantasi lemak dari lengan ke wajah yang cacat. Pada pertengahan abad ke-20 *dermal filler* lebih dikenal dengan penggunaan silikon. Penggunaan *dermal filler* makin merambah di tahun 1940an dan 1950an, ditambah publikasi Baronders di tahun 1953 tentang telaah *dermal filler* permanen menggunakan cairan silikon.<sup>7</sup> Namun beberapa tahun kemudian didapatkan bahwa pemakaian silikon berhubungan dengan terjadinya granuloma benda asing, sehingga pada tahun 1991

penggunaannya dilarang,<sup>4</sup> namun pada akhir tahun 1990an silikon mendapat persetujuan *Food and Drug Administration* (FDA) Amerika dan menjadi populer kembali karena telah melalui proses pemurnian dan perbaikan tehnik penyuntikan.<sup>1,4</sup>

Pada tahun 1970an, kolagen binatang mulai diperkenalkan sebagai *dermal filler* oleh para peneliti di Universitas Stanford. Memasuki tahun 1980an, injeksi kolagen untuk mengatasi kerutan mulai banyak digunakan. Kolagen bovin (Zyderm<sup>®</sup> I) menjadi bahan *filler* yang pertama kali mendapat pengakuan FDA sebagai *dermal filler* temporer.<sup>7</sup>

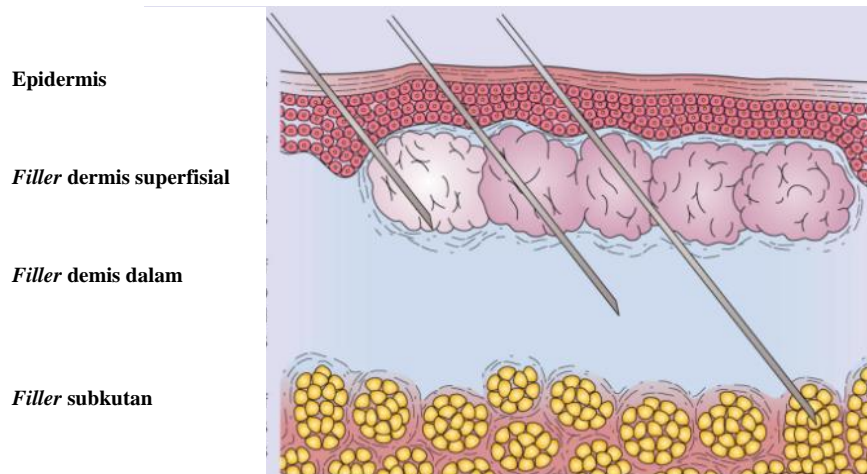
*Filler* kolagen bovin (Zyderm<sup>®</sup> dan Zyplast<sup>®</sup>) sangat populer sampai pada awal abad ke-21 di Amerika kemudian mulai diperkenalkan *filler* kolagen non-bovin (CosmoDerm<sup>®</sup> dan CosmoPlast<sup>®</sup>) yang juga bersifat temporer. Ketika pasar Amerika berorientasi pada *filler* berbahan dasar kolagen, negara lain mulai bereksperimen dengan *filler* asam hialuronat seperti Restylane<sup>®</sup> dan kemudian Hylaform<sup>®</sup> pada pertengahan sampai akhir tahun 1990an. Survei oleh *the American Society for Aesthetic Plastic Surgery* di tahun 2004 menemukan bahwa hialuronat merupakan bahan *filler* yang paling populer.<sup>1,7</sup>

Pengenalan, produksi, popularitas dan tingkat keamanan berbagai *filler* ini mendorong berbagai penelitian lanjut menyangkut bahan *filler* sehingga dipasarkanlah jenis *filler* sintetik lainnya yang bersifat semi-permanen antara lain *filler* yang mengandung *poly-L-lactic-acid* seperti Sculptra<sup>®</sup>, atau *filler* dengan kandungan *calcium hydroxylapatite* seperti Radiesse<sup>®</sup>; juga *filler* permanen seperti minyak silikon atau *filler* dengan bahan aktif *polymethyl methacrylate* seperti Artefill<sup>®</sup>.<sup>7,8</sup>

### Jenis-jenis Filler

#### *Kedalaman implantasi*

Menurut kedalamannya implantasi atau penempatan ke dalam kulit terdapat jenis dermis (contoh: kolagen, asam hialuronat) dan subkutan (contoh: asam hialuronat, *calcium hydroxylapatite*) (Gambar 1).



**Gambar 1**, Penempatan *dermal filler*. Sumber: Saedi et al., 2010.<sup>7</sup>

### **Asal filler**

Berdasarkan asalnya, terdapat beberapa jenis bahan *filler*. *Xenogenous filler* berasal dari hewan (contoh: kolagen bovin, kolagen porsin, *animal derived hyaluronic acid*). *Allogogenous filler* diambil dari manusia tetapi bukan pasien (contoh: kolagen kadaverik, *bioengineered human collagen*). *Autologous filler* dibuat dari tubuh pasien sendiri (contoh: *autologous fat transfer*). *Synthetic filler* dibuat dari bahan atau material tertentu sehingga menyerupai *filler* alami (contoh: silikon, *non-animal stabilized hyaluronic acid*) sedangkan *semi-synthetic filler* merupakan gabungan bahan sintetik dan matriks organik (contoh: *calcium hydroxylapatite*).<sup>9</sup>

### **Sifat fisik filler**

Penggolongan *filler* lainnya ialah berdasarkan sifat fisik *filler* yaitu: *biodegradable* dan *nonbiodegradable*. *Biodegradable filler* terserap oleh tubuh sehingga cenderung memiliki efek terapi lebih pendek (contoh: asam hialuronat) sedangkan *nonbiodegradable filler* tidak diserap tubuh karena molekulnya tidak mengalami degradasi sehingga efek *filler* bertahan lebih lama (contoh: silikon, *autologous fat transfer*).<sup>4,7,9</sup>

### **Lama efek terapi**

Menurut lamanya efek terapi *filler* terdapat dua jenis *filler* yaitu temporer,

semipermanen, dan permanen.

### **Filler temporer**

*Filler* jenis ini dapat bertahan selama  $\pm 6$  bulan-2 tahun. Terdapat beberapa jenis *filler* temporer, yaitu: kolagen dan asam hialuronat.<sup>10-24</sup>

### **Kolagen**

Kolagen adalah protein natural terbanyak dalam tubuh manusia khususnya pada kulit, yang merupakan kekuatan dan penopang kulit. Kolagen juga merupakan protein natural terkuat yang mempertahankan elastisitas kulit, dan menempati sampai 70% massa kulit yang kering. Struktur kolagen seperti serabut bersusun tidak beraturan yang terdiri atas lebih dari 20 tipe, 11 diantaranya ditemukan di kulit. Kolagen tipe I (80-85%) dan tipe III (10-15%) merupakan kolagen primer yang menyusun matriks dermis pada kulit orang dewasa. Fibroblas dermis memproduksi prekursor kolagen yaitu  $\alpha$  prokolagen yang menghasilkan kolagen tipe I dan III.<sup>1,10</sup>

Jenis-jenis *filler* kolagen ialah kolagen bovin (*bovine*), kolagen porsin (*porcine*), serta kolagen manusia yang terdiri dari kolagen kadaverik dan *bioengineered human collagen*. Kolagen bovin berasal dari sapi dan merupakan substansi alami yang ditemukan pada kulit, otot, tendon, dan tulang sapi. Melalui monitor terkontrol, diperoleh pasokan kolagen siap pakai untuk kebu-

tuhan medis terutama bidang kosmetik.<sup>4,7,11,12</sup> Kolagen porsin (*porcine*) ialah kolagen *filler* yang berasal dari tendon babi. Jenis kolagen kurang dibahas dalam literatur dan tidak digunakan secara luas; lebih ditujukan untuk mengembalikan kontur anatomi pasca trauma.<sup>4,13-15</sup> Kolagen manusia terdiri dari kolagen kadaverik dan *bioengineered human collagen*. Contoh kolagen kadaverik ialah Dermalogen<sup>®</sup> dan Cymetra<sup>®</sup>; keduanya mendapat persetujuan FDA di tahun 2000. Kolagen ini berasal dari jaringan manusia yang diambil dari jaringan kadaver yang disimpan di bank organ terakreditasi.<sup>1,4</sup> *Bioengineered human collagen* yaitu antara lain Cosmoderm<sup>®</sup> dan Cosmoplast<sup>®</sup> yang telah disetujui oleh FDA untuk dipasarkan pada tahun 2003. Keduanya berasal dari kolagen alami manusia yang dikultur dan ditumbuhkan di laboratorium.<sup>4,7</sup>

Sejak tahun 1970-an sampai akhir tahun 2010 kolagen sebagai bahan *filler* dianggap sebagai baku emas, namun karena sering terjadi efek samping seperti reaksi hipersensitivitas, ekimosis, nekrosis lokal, formasi nodul, kista, abses, granuloma dan infeksi bakteri maupun infeksi virus pemakaian kolagen sebagai *filler* tidak dianjurkan lagi dan ditarik dari pasar Amerika.<sup>2,16-18</sup>

#### *Asam hialuronat (hyaluronic acid /HA)*

Pada dekade terakhir *filler* HA menjadi baku emas baru yang melampaui penggunaan bahan *filler* lainnya. Asam hialuronat merupakan glicosaminoglikan (GAG) non-sulfat yang terbentuk secara natural pada kulit dan jaringan lainnya (jaringan pengikat, epitelial, dan neural) yang menempati matriks ekstrasel. Terdapat dua kategori HA *filler* yaitu *animal derived hyaluronic acid* dan *non-animal stabilized hyaluronic acid* (NASHA).

Asam hialuronat yang diekstraksi dari jenis avian (jengger ayam) didistribusikan dengan nama dagang Hylaform<sup>®</sup> yang tersedia dalam tiga konsentrasi yaitu: Hylaform<sup>®</sup> Fine Lines untuk garis dan kerutan superfisial, Hylaform<sup>®</sup> untuk kerutan sedang, dan Hylaform<sup>®</sup> Plus untuk ke-

rutan dalam. Saat ini Hylaform<sup>®</sup> tidak lagi dipasarkan.<sup>1,4,7,19</sup> *Non-animal stabilized hyaluronic acid* diproduksi dari proses fermentasi streptokokus dan terbagi dalam tiga kelompok. Kelompok pertama ialah Restylane<sup>®</sup> yaitu Restylane<sup>®</sup> Fine Line dan Perlane<sup>®</sup>. Restylane<sup>®</sup> dan Perlane<sup>®</sup> sudah diakui FDA dan tersedia di Amerika. Masing-masing memiliki konsentrasi HA yang sama yaitu 20 mg/ml dengan perbedaan hanya pada ukuran partikel gel.<sup>20-23</sup> Kelompok kedua ialah Juvéderm<sup>®</sup> yang memiliki tiga macam sediaan yaitu: Juvéderm<sup>®</sup> dengan konsentrasi HA sebanyak 18 mg/ml untuk dermis superfisial; Juvéderm<sup>®</sup> Ultra dengan konsentrasi HA sebanyak 24 mg/ml untuk kelainan mid-dermis; dan Juvéderm<sup>®</sup> Ultra Plus yang mengandung 30 mg/ml HA untuk koreksi kontur kulit pada lapisan paling dalam. Dua sediaan terakhir mendapat pengakuan FDA pada Januari 2007. Kelompok ketiga ialah Captique<sup>®</sup> yang merupakan reproduksi sediaan Hylaform<sup>®</sup> dengan kandungan 5,5 mg/ml *HA non-animal derived*. Produk ini mendapat pengakuan FDA untuk defek mid-dermis, namun sudah tidak dipasarkan lagi karena perusahaan induknya lebih mengutamakan untuk promosi Juvéderm<sup>®</sup>.<sup>1,11</sup>

Produk lainnya yang juga termasuk golongan NASHA yang diekstraksi dari fermentasi bakteri *Streptococcus equi* dengan campuran lidokain 0,3% ialah Eleveess<sup>®</sup> dan Pravelle Silk<sup>®</sup>. Kedua produk ini jarang digunakan karena hasilnya yang berdurasi pendek yaitu 3-6 bulan meskipun injeksinya kurang atau tidak nyeri,<sup>7,11</sup> bahkan khusus Eleveess sudah tidak diproduksi lagi.<sup>24</sup>

#### Filler semi-permanen

Filler ini dapat bertahan selama 2-5 tahun dan terdiri atas *Calcium hydroxylapatite* dan *poly-L-lactic acid* (PLLA).<sup>25-29</sup>

#### *Calcium hydroxylapatite* (CaHa)

*Calcium hydroxylapatite* adalah bioke-ramik non-alergenik dengan struktur yang sama dengan mineral primer yang didapatkan di dalam tulang dan gigi. Produk

biokompatibel ini tidak mengandung material manusia, bakteri, atau hewan sehingga tidak berisiko hipersensitif.<sup>2,4</sup>

Pada tahun 2006 CaHa diakui FDA sebagai terapi untuk pasien-pasien HIV yang mengalami atrofi wajah, dan beberapa tahun kemudian (2009) diakui kembali oleh FDA sebagai bahan *filler* untuk terapi kosmetik pasien non-HIV terutama untuk lipatan nasolabial dengan lama efek berkisar 2-5 tahun.<sup>7,11,25-28</sup>

#### *Poly-L-Lactic Acid (PLLA)*

*Food and Drug Administration* mengakui PLLA di tahun 2004 sebagai terapi koreksi defisiensi kontur dan bentuk beberapa bagian wajah dan tubuh akibat konsumsi HAART-associated lipoatrophy pada pasien HIV. Lima tahun kemudian PLLA diakui untuk koreksi kosmetik kerutan wajah terutama lipatan nasolabial dangkal maupun dalam. Juga dapat digunakan untuk menambah volume wajah dan tangan.<sup>2,7,8,29</sup>

#### Filler permanen

*Filler* jenis ini dapat bertahan selama  $\geq 5$  tahun dan terdiri atas *expanded poly tetrafluoroethylene* (ePTFE), *autologous fat transfer* (AFT), dan silikon.<sup>2,7,30-33</sup>

#### *Filler ePTFE*

*Filler* ini merupakan sejenis material sintetik yang lembut, lentur, dan kuat bila diregangkan. Sifat ini membuat ePTFE sangat baik digunakan untuk *graft* vaskular jantung, uroginekologik, oftalmologik, dan berbagai rekonstruksi bedah plastik sejak tahun 1975. Pada tahun 1993, *filler* ini mendapat persetujuan FDA sebagai *filler* kosmetik dan saat ini tersedia dalam dua sediaan, yaitu GoreTex<sup>®</sup> dan SoftForm<sup>®</sup>. Keduanya berguna sebagai *filler* tunggal atau digunakan bersamaan dengan *filler* lainnya, untuk terapi lipatan nasolabial dalam, bibir atrofi, dan lipoatrofi akibat terapi antiretroviral. Dengan kombinasi blok saraf dan anestesi lokal, insisi masuk dan keluar dibuat untuk melakukan implantasi ePTFe.<sup>7,30</sup>

#### *Autologous fat transfer*

*Filler* ini merupakan pilihan praktis untuk pasien yang menginginkan perubahan lebih dramatik untuk penampilan wajah. Penelitian anatomi baru-baru ini menjelaskan bahwa lemak wajah menggambarkan kompartemen lemak yang berubah secara morfologik dengan berlalunya waktu.<sup>31,32</sup> Oleh karena itu penggunaan lemak sebagai *filler* ditujukan untuk restorasi sehingga dapat diperoleh kembali kompartemen lemak yang telah hilang atau berubah tersebut. *Filler* AFT memberikan rejuvenasi yang lebih luas untuk wajah menua akibat hilangnya volume massa wajah.<sup>2,32</sup>

#### *Filler silikon*

Sampai saat ini, silikon merupakan *filler* yang paling digemari pasien karena sering memberikan hasil yang memuaskan. Injeksi silikon banyak dipasarkan dan yang paling sering digunakan ialah Silicone<sup>®</sup> oil yang diakui FDA untuk penanganan tampon retina. Silikon tidak diakui untuk penggunaan dermal *filler* sebelum tahun 2001. Setelah studi klinik preparat SilSkin<sup>®</sup>, yaitu minyak 1000 cs (*centistoke*; suatu ukuran viskositas minyak) yang diproses dengan pemurnian tinggi, silikon disetujui untuk terapi lipatan nasolabial, Marionette lines, dan mid-malar depression. Pada tahun 2003, FDA juga menyetujui penggunaan SilSkin<sup>®</sup> sebagai studi untuk penanganan lipoatrofi akibat terapi antiretroviral.<sup>2,7,33</sup>

#### **Konsultasi dan Pemilihan Pasien**

Pada awal pertemuan dokter-pasien beberapa evaluasi harus dilakukan. Riwayat kesehatan pasien harus dicatat untuk menilai kontraindikasi, seperti riwayat alergi, herpes fasialis, kehamilan/laktasi, predisposisi keloid, penyakit-penyakit autoimun, dan penggunaan obat-obatan yang menghambat proses pembekuan darah.<sup>5</sup>

Kepuasan pasien ialah hasil akhir yang paling penting dalam hal peremajaan wajah. Edukasi pasien yang tepat, *informed consent*, dan perkiraan realistis ialah hal-hal yang wajib dilakukan oleh para dokter untuk pelaksanaan terapi *dermal filler*.<sup>1,4,16</sup>

Pasien harus selalu diingatkan kemungkinan terjadinya perdarahan saat injeksi, menghentikan sementara konsumsi obat-obatan yang menyebabkan pengenceran darah seperti vitamin E, aspirin, dan NSAID, serta hanya dengan persetujuan medis dapat diberikan antikoagulan seperti warfarin atau *clopidogrel bisulfate*.<sup>1,4,16</sup>

### Persiapan Pasien

Tes alergi dilakukan dengan menyuntikkan bahan *filler* kolagen ke volar lengan bawah secara intradermal. Reaksi dinilai mulai dari 6 jam pasca injeksi intradermal sampai 2 minggu kemudian. Pasien diharapkan memperhatikan dan mencatat setiap minggu keadaan kulit di sekitar tempat suntikan. Setelah 2 minggu kemudian dilakukan tes kedua. Bila dalam 4-6 minggu hasilnya negatif, terapi *filler* dapat dilakukan.<sup>7,12,16,34</sup>

Selain reaksi hipersensitif atau alergi terhadap bahan *filler*, kontraindikasi lainnya ialah alergi terhadap lidokain, nekrosis glabella, dan adanya infeksi di area terapi. Studi menemukan tidak ada hubungan antara penyakit autoimun tertentu seperti dermatomiositis, polimiositis, lupus eritematosus, reumatoid arthritis, dan skleroderma dengan terapi *filler*. Keadaan immunosupresi juga ditemukan tidak meningkatkan risiko komplikasi terhadap penggunaan *filler* selain PLLA.<sup>29,35</sup>

Posisi pasien yang tepat untuk injeksi sangat penting. Pasien berbaring bersandar dengan posisi menghadap atas dan pada sudut injeksi 45°. Berbaring telentang dapat merubah efek gravitasi kulit dan merubah kelainan sehingga meningkatkan kemungkinan koreksi yang tidak akurat. Diagnosis pasien dan pemetaan pre-terapi dengan pen marking atau pensil alis dengan posisi tegak dapat membantu injeksi yang lebih tepat.<sup>4,36</sup>

### Teknik Injeksi

Semua *filler* dimasukkan menggunakan jarum yang biasanya sudah tersedia dengan produknya. Ukuran jarum yang digunakan bervariasi menurut viskositas *filler*. Viskositas rendah akan mudah dima-

sukkan dengan menggunakan jarum kecil sedangkan viskositas tinggi memerlukan jarum lebih besar. Aplikasi *filler* disarankan pada dermal (superfisial, mid, dan *deep*) dan subdermal. Teknik yang sering digunakan ialah *linear threading*, *serial puncture*, *radial fanning*, *cross-hatching*, dan *push ahead*.<sup>2,36</sup>

Pada *linear threading* jarum suntik dipegang paralel dengan panjang kerutan atau lipatan yang akan diterapi. Kulit disuntik kemudian sambil jarum ditarik keluar, secara perlahan *filler* dimasukkan ke dalam kulit. Tekanan dilepaskan sesaat sebelum menarik jarum keluar dari kulit untuk menghindari kebocoran *filler* atau *filler* terbuang percuma. Teknik ini juga disebut dengan teknik *tunnelling* karena membentuk saluran *filler*. Beberapa ahli menggunakan sudut 30° atau 45° arah jarum dengan kulit, ahli lain memilih lebih paralel dengan kulit. Hal ini tergantung kenyamanan masing-masing.<sup>36</sup>

Pada *serial puncture/depot* dilakukan injeksi multipel sepanjang kerutan sehingga sangat penting untuk mempertahankan posisi kanula dan *filler* yang cukup serta kuantitas yang sama di setiap injeksi untuk hasil augmentasi yang merata. Bila hasil akhir tampak nyata augmentasi terpisah, sebaiknya dilakukan pemijatan perlahan untuk menyatukan *filler*.<sup>36</sup>

*Radial fanning* merupakan lanjutan dari teknik *linear threading*. *Filler* dimasukkan sambil menarik jarum keluar namun sebelum sampai keluar dari kulit, jarum dimasukkan kembali ke arah radial membentuk garis baru. Deposit *filler* diulangi lagi dengan cara yang sama sampai hasil yang diinginkan tercapai. Teknik ini sering digunakan untuk augmentasi regio malar.<sup>36</sup>

*Cross hatching* juga merupakan variasi dari *linear threading* dengan teknik deposit *filler* sama hanya pada teknik ini diciptakan beberapa garis paralel yang melawan area terapi sehingga terbentuk persilangan. Injeksi dibuat dalam beberapa paralel, sehingga terbentuk pola grid, karena itu diperlukan pena surgikal untuk membuat pola tersebut agar hasilnya seragam saat mengisi kontur yang diinginkan. Teknik ini

sering digunakan pada area yang lebih luas seperti kerutan Marionette (nasolabial) dan *prejowl sulcus*.<sup>36</sup>

*Push ahead* menggunakan metode yang hampir sama dengan *linear threading*, namun disini *filler* dideposit lebih padat di area terminal kerutan dan dilanjutkan pengisian secara statis ke arah keluar jarum. Teknik ini sering digunakan untuk augmentasi area di bawah alis dan area periorbital. *Push ahead* merupakan tehnik yang cukup sulit sehingga untuk kerutan yang memerlukan tehnik ini sebaiknya dilakukan oleh yang sudah berpengalaman.<sup>36</sup>

### Komplikasi dan Penanganan

Komplikasi biasanya berhubungan dengan insersi jarum suntik dan material yang disuntikkan. Terdapat bermacam-macam komplikasi yang dapat terjadi dalam waktu cepat maupun lambat. Setiap reaksi yang terjadi memerlukan pendekatan spesifik.<sup>1,5,37</sup> Beberapa komplikasi yang paling sering terjadi ialah infeksi akut, diskolorasi kebiruan, dan granuloma.<sup>37</sup>

Infeksi akut biasanya terjadi akibat luka pasca injeksi yang meradang atau bersamaan dengan reaktivasi virus herpes simpleks. Antibiotik yang direkomendasikan ialah antibiotik khusus infeksi kulit, biasanya berupa antibiotik topikal. Kultur bakterial untuk identifikasi juga sering disarankan. Bila terjadi reaktivasi virus herpes simpleks, terapi oral antivirus dapat mempercepat proses penyembuhan namun hal ini masih kontroversi.<sup>37</sup>

Diskolorasi kebiruan sering terjadi pasca injeksi superfisial HA. Tidak ada penanganan khusus untuk komplikasi ini dan akan hilang sendiri seiring dengan berjalannya waktu. Steroid tidak dianjurkan karena dalam hal ini tidak terdapat inflamasi.<sup>37</sup>

Hampir semua *filler* dilaporkan pernah menyebabkan granuloma meskipun kejadian ini sangat jarang. Sering terjadi lambat dan umumnya di area perioral. Umumnya pasien yang mengalami efek samping ini sudah mengalami infeksi virus atau trauma wajah sebelumnya. Pembentukan granuloma dapat asimtomatis atau berhubungan

dengan eritema dan pembengkakan, bahkan dapat terjadi beberapa tahun kemudian.<sup>37</sup>

### Simpulan

*Dermal filler* adalah prosedur non-bedah untuk penambahan volume wajah atau anatomi tubuh lainnya. Prosedur ini juga merupakan salah satu terapi rejuvenasi yang bertujuan untuk tampilan lebih muda.

Terdapat berbagai jenis *filler* dengan keunggulan dan kekurangan masing-masing. *Dermal filler* bervariasi dalam hal lama efek terapi, cara pemberian, asal *filler*, dan sifat fisik. *Dermal filler* yang ideal harus nonalergenik, nonkarsinogenik, non-teratogenik, harga terjangkau, dan berefek terapi yang panjang.

Saat *dermal filler* menjadi pilihan terapi atau tindakan, persiapan yang tepat baik dokter maupun pasien adalah hal yang esensial. Konsultasi dan informasi harus meliputi ketepatan indikasi pemberian *filler*, tehnik pemberian, keterbatasan *filler*, efek samping, kemungkinan hasil akhir, biaya, dan *informed consent*.

### DAFTAR PUSTAKA

1. **Baumann L, Blyumin M, Saghari S.** Dermal Fillers. In: Baumann L, Saghari S, Weisberg E, editor. *Cosmetic Dermatology, Principles and Practice* (2nd ed). New York: McGraw Hill, 2009; p. 191-209.
2. **Donofrio LM.** Soft tissue augmentation. In: Wolff K, Goldsmith LA, Katz SI, Gilchrist BA, Paller AS, Leffel DJ, editors. *Fitzpatrick's Dermatology In General Medicine* (8th ed). New York: McGraw Hill, 2012; p. 3044-52.
3. **Song HW.** Dermal fillers. 2009. Available from: <http://omnihealthpro.com/ebooks/DermalFillers.pdf>.
4. **De Maio M, Rzany B.** *Injectable Fillers in Aesthetic Medicine* (2nd ed). Germany: Springer, 2014; p. 1-85.
5. **Lafaille P, Benedetto A.** Fillers: Contraindications, side effects and precautions. *J Cutan Aesth Surg.* 2010; 3(1):16-9.
6. *Cosmetic Surgery National Data Bank 2016 Statistics* (American Society of Aesthetic Plastic Surgery website).

- Available from: <http://www.surgery.org/sites/default/files/2016stats.pdf>.
7. **Saedi N, Rotunda AM, Jones DH, Narins RS, Matarasso SL, Sadick NS.** Soft tissue augmentation. In: *Bologna-Dermatology* (3rd ed). Spain: Mosby elsevier, 2010; p. 2548-55.
  8. **Gold MH.** What's new in fillers in 2010. *J Clin Aesth Derm.* 2010;3(8):36-45.
  9. **Weinkle SH.** The science of dermal fillers. *Medscape Education Dermatology.* August 2010. Available from: <http://www.medscape.org/viewarticle/727287>.
  10. **Shoulders MD, Raines RT.** Collagen structure and stability. *Annu Rev Biochem.* 2009;78:929-58.
  11. **Bader RS.** Dermal fillers. In: *Medscape Reference Drugs, Diseases & Procedures.* July 2011. Available from: <http://emedicine.medscape.com/article/1125066-overview>.
  12. **Alam M, Gladstone H, Kramer EM, Murphy JP Jr, Nouri K, Neuhaus IM, et al.** ASDS guidelines of care: injectable fillers. *Dermatol Surg.* 2008; 34 (Suppl 1):S115-48.
  13. **Saray A.** Porcine dermal collagen (Permacol) for facial contour augmentation: preliminary report. *Aesthetic Plast Surg.* 2003;27(5):368-75.
  14. **Catena F, Ansaloni L, Gazzotti F, Gagliardi S, Di Saverio S, D'Alessandro, Pinna AD.** Use of porcine dermal collagen graft (Permacol) for hernia repair in contaminated fields. *Hernia,* 2007;11: 57-60.
  15. Evolence. Drug information online. February 2012. Available from: <http://www.drugs.com/evolence.html>.
  16. **Eppley BL, Dadvand B.** Injectable soft tissue fillers: clinical overview. *Plast Reconstr Surg.* 2006;118:98e-106e.
  17. **Requena L, Requena C, Christensen L, Zimmermann US, Kutzner H, Cerroni L.** Adverse reactions to injectable soft tissue fillers. *J Am Acad Dermatol.* 2011;64(1):1-34.
  18. **Sadick N, Sorhaindo L.** The utility of soft tissue fillers in clinical dermatology: treatment of fine wrinkles and skin defects. *Expert Rev Med Devices.* 2007;4(4):559-66.
  19. **Edwards PC, Fantasia JE.** Review of long-term adverse effects associated with the use of chemically-modified animal and nonanimal source hyaluronic acid dermal fillers. *Clin Interv Aging.* 2007; 2(4):509-19.
  20. **Hofmann RJ.** Restylane injection for the lower eyelid tear trough. In: *Hartstein ME, Holds JB, Massry GG, editors. Pearls and Pitfalls in Cosmetic Oculoplastic Surgery.* New York: Springer, 2008; p. 362-363.
  21. **Gold MH.** Use of hyaluronic acid fillers for the treatment of the aging face. *Clin Interv Aging.* 2007;2:69-376.
  22. **Dayan SH, Arkins JP, Somenek M.** Restylane persisting in lower eyelids for 5 years. *J Cosm Derm.* 2011;11: 237-38.
  23. **Dover JS, Rubin MG, Bhatia AC.** Review of the efficacy, durability, and safety data of two nonanimal stabilized hyaluronic acid fillers from a prospective, randomized, comparative, multicenter study. *Dermatol Surg.* 2009;35: 322-31.
  24. **Rohrich RJ, Nguyen AT, Kenkel JM.** Lexicon for soft tissue implants. *Dermatol Surg.* 2009;35S2:605-12.
  25. **Berlin AL, Hussain M, Goldberg DJ.** Calcium hydroxylapatite filler for facial rejuvenation: a histologic and immunohistochemical analysis. *Dermatol Surg.* 2008;34 Suppl 1:S64-7.
  26. **Lizzul PF, Narurkar VA.** The role of calcium hydroxylapatite (Radiesse) in nonsurgical aesthetic rejuvenation. *J Drugs Dermatol.* 2010;9(5):446-50.
  27. **Carruthers A, Carruthers J.** Evaluation of injectable calcium hydroxylapatite for the treatment of facial lipoatrophy associated with HIV. *Dermatol Surg.* 2008;34:1486-99.
  28. **Pindaro C.** Utilizing dermal fillers can literally change the face of HIV/AIDS. *HIV Clinician.* 2010;22(4):5.
  29. **Butterwick K.** Understanding injectable poly-L-lactic acid. *Cosmet Dermatol.* 2007;20:388-92.
  30. **Ngan V.** Polytetrafluoroethylene implants. July 2011. Available from: <http://dermnetnz.org/procedures/polytetrafluoroethylene.html>.
  31. **Rohrich RJ, Pessa JE.** The fat compartments of the face: anatomy and clinical implications for cosmetic surgery. *Plast*



- Reconstr Surg. 2007;119:2219-27.
- 32. Lam SM, Glasgold AJ, Glasgold RA.** Complementary fat grafting of the face. In: Shiffman MA, editor. *Autologous Fat Transfer: Art, Science, and Clinical Practice*. New York: Springer, 2010; p. 209-12.
- 33. Vedamurthy M, Vedamurthy A, Nischal KC.** Dermal fillers: Do's and dont's. *J Cutan Aesth Surg*. 2010;3(1):11-5.
- 34. Bellman B.** Immediate and delayed hypersensitivity reactions to Restylane. *Aesthetic Surg J*. 2005;25:489-91.
- 35. Flaharty P.** Radiance. *Facial Plast Surgery*. 2004;20:65-9.
- 36. Hinski JM, Cohen SR.** Volumetric use of injectable fillers in the face (Chapter 7). In: *Techniques in Aesthetic Plastic Surgery Series: Facial Rejuvenation with Fillers*. Available from: <http://www.radiesse.eu/professionals/product.cfm>
- 37. Sherman RN.** Avoiding dermal filler complications. *Clinics in Dermatology*. 2009; 27:S23-S32.