

PENGARUH EKSTRAK ETANOL BUAH PINANG YAKI (*Areca vestiaria*) TERHADAP GAMBARAN MAKROSKOPIS ORGAN HATI PADA TIKUS PUTIH JANTAN GALUR WISTAR (*Rattus norvegicus*)

Jessica Regina Liwandouw¹⁾, Herny Simbala¹⁾, Widdhi Bodhi¹⁾

¹⁾Program Studi Farmasi FMIPA UNSRAT Manado, 95115

ABSTRACT

The crownshaft plant (*Areca vestiaria*) is used by the community as a traditional medicine ingredient. Crownshaft palm nuts appears to be a multi-function plant. Where the people of North Sulawesi usually use this plant to cure various diseases such as diabetes and diarrhea, also as a contraceptive, empirically. Clinically the use of traditional medicine is not recognized, if not scientifically proven it's efficacy and safety. The aim of this research is to know the effect of crownshaft palm nut (*Areca vestiaria*) extracts against macroscopic description of liver organ in white male wistar rats (*Rattus norvegicus*). This study was conducted using the animal experiments of twelve male white rats wistar strain. The extraction was done by maceration using 96% of ethanol. Treatment was conducted for 40 days and after that the surgery and macroscopic observation was done. The results showed that the color consistency and the surface of the liver organ in all treatments appeared normal. There is no difference in all treatments of the weight of rat body and the liver organ after using the statistic test of One Way ANOVA. It can be concluded that the crownshaft palm nuts does not affect the liver organ of male rats wistar (*Rattus norvegicus*).

Keywords: *Crownshaft palm (Areca vestiaria), macroscopic liver, white rat (Rattus norvegicus)*

ABSTRAK

Tumbuhan pinang yaki (*Areca vestiaria*) digunakan oleh masyarakat sebagai bahan obat tradisional. Pinang yaki ternyata merupakan tanaman multi fungsi. Dimana masyarakat Sulawesi Utara biasanya menggunakan secara empiris tanaman ini untuk menyembuhkan berbagai macam penyakit seperti diabetes dan diare, juga suatu obat kontrasepsi. Secara klinik penggunaan obat tradisional tidak diakui, bila belum terbukti secara ilmiah khasiat maupun keamanannya. Penelitian ini dilakukan bertujuan untuk mengetahui pengaruh ekstrak etanol buah pinang yaki (*Areca vestiria*) terhadap gambaran makroskopis organ hati pada tikus putih jantan galur wistar (*Rattus norvegicus*). Penelitian ini dilakukan menggunakan hewan percobaan tikus putih jantan galur wistar berjumlah 12 ekor. Ekstraksi dilakukan dengan cara maserasi menggunakan etanol 96%. Perlakuan dilakukan selama 40 hari dan setelah itu dilakukan pembedahan dan pengamatan secara makroskopis. Hasil penelitian menunjukkan bahwa warna konsistensi dan permukaan organ hati pada semua perlakuan terlihat normal. Pada berat badan tikus serta berat organ hati tikus dengan uji statistika menggunakan metode *One Way* ANOVA pada semua perlakuan tidak terlihat perbedaan. Dapat disimpulkan bahwa buah pinang yaki tidak memberi pengaruh terhadap organ hati tikus putih jantan galur wisar (*Rattus norvegicus*).

Kata Kunci : Pinang yaki (*Areca vestiaria*), makroskopis hati, tikus putih (*Rattus norvegicus*)

PENDAHULUAN

Tumbuhan pinang yaki (*Areca vestiaria*) digunakan oleh masyarakat sebagai bahan obat tradisional. Pinang yaki ternyata merupakan tanaman multi fungsi. Dimana masyarakat Sulawesi Utara biasanya menggunakan secara empiris tanaman ini untuk menyembuhkan berbagai macam penyakit seperti diabetes dan diare, juga suatu obat kontrasepsi. Dan hasil analisis fitokimia menunjukkan bahwa ekstrak buah pinang yaki mengandung senyawa tanin, flavonoid, triterpenoid dimana senyawa senyawa tersebut berpotensi sebagai agen pendamping kemoterapi (Simbala 2007).

Hewan coba merupakan hewan yang dikembangkan biakkan untuk digunakan sebagai hewan uji coba. Tikus sering digunakan pada berbagai macam penelitian medis selama bertahun-tahun. Hal ini dikarenakan tikus memiliki karakteristik genetik yang unik, mudah berkembang biak, murah serta mudah untuk mendapatkannya. Tikus merupakan hewan yang melakukan aktivitasnya pada malam hari (*nocturnal*). Tikus Wistar saat ini menjadi salah satu yang strain tikus paling populer yang digunakan untuk penelitian laboratorium. Hal ini ditandai oleh kepala lebar, telinga panjang, dan memiliki panjang ekor yang selalu kurang dari panjang tubuhnya. Galur tikus Sprague dawley dan Long-Evans dikembangkan dari Tikus galur wistar. Tikus wistar lebih aktif (agresif) daripada jenis lain seperti tikus Sprague dawley (Sirois, 2005).

Secara struktural dan fungsional, hati merupakan organ terkompleks kedua setelah otak dan merupakan kompartemen ekstraseluler utama pada vertebrata (Malarkey *et al.*, 2005). Hati memiliki tiga fungsi utama yaitu penyimpanan, metabolisme, dan biosintesis. Hati juga

memiliki peranan dalam proses penyerapan makromolekul seperti asam amino, karbohidrat, vitamin, lipid, asam empedu dan kolesterol. Selain itu, hati merupakan kompartemen utama tempat terjadinya proses metabolisme xenobiotika (Hodgson, 2004; Malarkey *et al.*, 2005).

Pada penelitian ini dilakukan uji farmakodinamik secara *in vivo* terhadap hewan coba yang bertujuan untuk melihat pengaruh dari obat tradisional ekstrak buah Pinang yaki (*Areca vestiaria*) terhadap gambaran makroskopis organ jantung pada tikus putih. pengamatan makroskopis yang dimaksud ialah pengamatan organ yang bisa dilihat dengan mata telanjang tanpa bantuan alat pembesar.

METODOLOGI PENELITIAN

Alat dan Bahan

Beaker gelas, batang pengaduk, blender (Philips), vorteks, kertas saring, ayakan 200 mesh, aluminium foil, vacuum rotary evaporator (Bunchi), timbangan digital (Adam), oven (Ecocell), corong pisah (Pyrex), gelas ukur 1000 mL, botol kecil (M150), hot plate (Nesco lab), sonikator (Janres Ultra 8060-H), kulkas pendingin dan cawan petri, pisau, gelas erlenmeyer 100 mL, sikat, kandang tikus, wadah makanan tikus, botol minuman tikus, kawat kasa, dan dedak padi, sonde lambung metal, gunting, sarung tangan, dan dispo (One med), tempat otopsi, jarum, gunting, pinset, pisau bedah dan toples.

Bahan yang digunakan ialah ialah buah pinang yaki (*Areca vestiaria*) yang sudah masak, etanol 96 % akuades, larutan CMC, eter, makanan (pellet) ayam dan tikus putih jantan galur wistar (*Rattus norvegicus*).

PROSEDUR KERJA

Pembuatan Simplisia

Tahap awal dilakukan pengumpulan bahan baku buah Pinang yaki (*Areca vestiaria*). Buah pinang yaki (*Areca vestiaria*) di sortasi basah untuk memisahkan kotoran dan bahan-bahan asing dari buah. Selanjutnya buah Pinang yaki (*Areca vestiaria*) dicuci dibawah air yang mengalir, ditiriskan kemudian dirajang kecil-kecil dengan menggunakan pisau, selanjutnya dikeringkan dengan cara diangin-anginkan selama 7 hari. Sampel kering kemudian dihaluskan menggunakan blender dan diayak menggunakan ayakan 200mesh dan didapatkan serbuk simplisia halus.

Pembuatan Ekstrak Buah Pinang yaki (*Areca vestiaria*)

Serbuk dari buah pinang yaki (*Areca vestiaria*) ditimbang sebanyak 400 gr kemudian dimasukkan didalam wadah dan dimaserasi dengan pelarut etanol 96% sebanyak 1000 mL selama 5 hari dan di remaserasi selama 2 hari, larutan tersebut disaring menggunakan kain sifon kemudian disaring dengan kertas Whatman No 42 dan dimasukkan kedalam gelas erlenmeyer untuk dipisahkan residu dari filtrat (Frengki et al., 2014). filtrat kemudian diuapkan menggunakan vacuum rotary evaporator pada suhu 40o C sampai diperoleh ekstrak etanol yang pekat. Ekstrak etanol pekat kemudian diuapkan didalam oven dengan suhu 40o C sampai kental 1 x 24 jam, ekstrak kental dari buah pinang yaki (*Areca vestiaria*) di timbang dan disimpan.

Pembuatan Larutan CMC 1 %

Larutan CMC dibuat dengan melarutkan 1g CMC ke dalam 30 mL aquadest dipanaskan sambil diaduk sampai homogen kemudian ditambahkan dengan

aquadest sampai volume 100ml, kemudian didinginkan.

Pembuatan Larutan Ekstrak Buah Pinang yaki (*Areca vestiaria*)

Dosis pemakaian ekstrak buah pinang yaki (*Areca vestiaria*) dengan factor konversi dosis dari manusia (70kg) ke hewan uji (200g) dengan dikalikan 0,018 yaitu 7,2mg, 14,4mg dan 21,6mg. Ekstrak buah pinang yaki (*Areca vestiaria*) ditimbang sesuai dengan dosis (0,72g, 1,44g, dan 2,16g) disuspensikan dengan larutan CMC 0,5% dalam labu ukur 100 mL. Kemudian disonifikasi hingga homogen.

Perlakuan

Penelitian dilakukan perlakuan selama 40 hari, masing- masing konsentrasi menggunakan 3 hewan uji. Ekstrak buah pinang yaki (*Areca vestiaria*) diberikan sesuai dengan dosis, yang diberikan secara oral dengan menggunakan sonde lambung metal dan dispo 10 ml dengan dosis perhari 1cc sonde lambung dimasukkan melalui mulut sampai esophagus, dimasukkan perlahan-lahan untuk menghindari refluks.

Pembedahan

Tikus yang akan dibedah dimatikan dengan cara memasukkan tikus kedalam toples yang sudah ditetesi cairan eter. Kemudian Setelah beberapa saat tikus di pindahkan di letakkan diatas baki parafin keempat kaki tikus ditusuk dengan jarum untuk mencegah gerakan-gerakan yang mengganggu pada saat pembedahan kemudian tikus siap di otopsi pembedahan diawali dengan membelah bagian perut bawah tikus hingga bagian dada, kemudian organ diambil keluar dari dalam tubuh organ yang diambil ialah organ hati.

HASIL DAN PEMBAHASAN
Gambaran Makroskopis Tikus Putih
Jantan Galur Wistar (*Rattus norvegicus*)

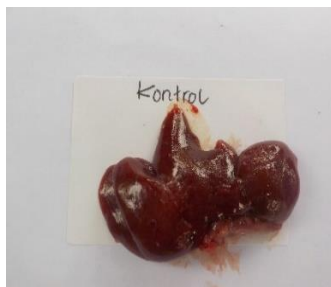Gambaran makroskopis tikus putih jantan galur wistar (*Rattus norvegicus*) dapat dilihat pada Tabel 2 dibawah:

Tabel 2. Gambaran makroskopis organ hati

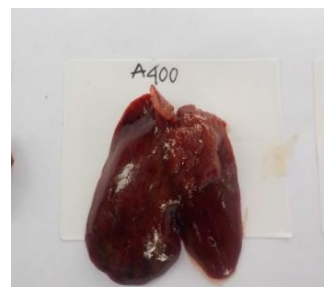Kelompok Hewan Uji	Warna	Konsistensi	Permukaan Tikus	Berat Organ	Berat
Kontrol	Merah kecokelatan	Kenyal	Halus	165,333	5,714
A400	Merah kecokelatan	Kenyal	Halus	129,666	4,461
A800	Merah kecokelatan	Kenyal	Halus	137,666	4,993
A1200	Merah kecokelatan	Kenyal	Halus	133,333	4,793

Gambaran makroskopis tikus wistar kelompok kontrol negatif tidak menunjukkan perubahan ataupun kelainan, hati tidak mengalami pengerasan, permukaan halus dan berwarna merah kecokelatan. Pada kelompok perlakuan Dosis I, Dosis II, dan Dosis III. Gambaran

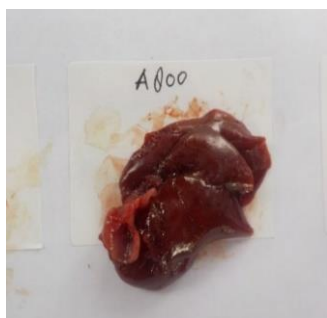
makroskopis hati tikus wistar tidak menunjukkan perubahan ataupun kelainan yang bermakna. Organ hati tidak mengalami pengerasan, permukaannya halus dan warnanya terlihat merah kecokelatan



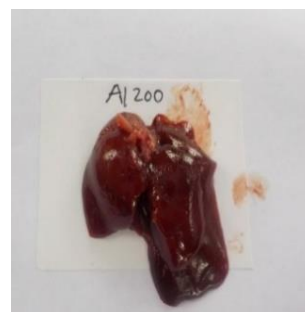Gambar 1. Kontrol



Gambar 2. Dosis A400



Gambar 3. Dosis A800



Gambar 4. Dosis A1200

Dari hasil pengamatan yang dilakukan dapat dilihat bahwa dari kelompok perlakuan kontrol negatif, dosis A400, dosis A800, dan dosis A1200 gambaran makroskopis hati tikus wistar menunjukkan bahwa hati terlihat normal permukaan hati licin dan warnanya terlihat merah kecokelatan tidak menunjukkan perubahan ataupun kelainan apapun. Konsistensi hati masih kenyal pada semua perlakuan dan tidak mengalami pengerasan atau kerusakan. Hal ini sesuai pendapat Robins dan Kumar (1992), yang menyatakan bahwa hati yang normal memiliki permukaan rata dan halus serta berwarna merah kecokelatan, sedangkan hati yang abnormal memiliki permukaan berbintik-bintik, terdapat kista dan mengalami perubahan warna. Menurut Rita (2008), hati yang normal berwarna merah kecokelatan, permukaannya licin dan konsistensinya kenyal.

Menurut penelitian yang dilakukan Kurniawan, *et al* (2014) Secara makroskopis tidak nampak adanya perbedaan warna maupun morfologi hati antara kelompok kontrol dengan kelompok perlakuan. Warna hati yang diamati baik pada kelompok kontrol maupun perlakuan

sama-sama berwarna merah kecokelatan atau merah pekat.

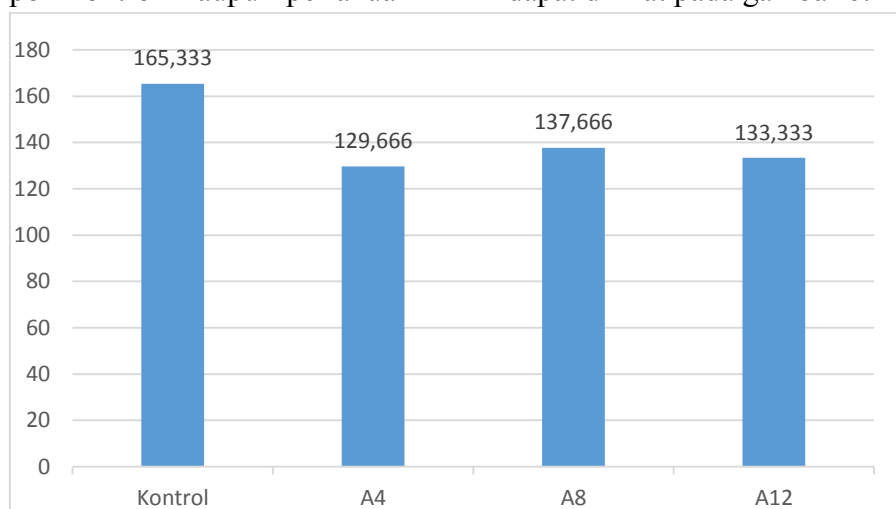
Menurut penelitian yang dilakukan oleh Manatar, *et al* (2012) Hasil pengamatan makroskopik hati pada kelima kelompok wistar tidak menunjukkan adanya perbedaan yang mencolok.

Penelitian yang dilakukan Tappi, *et al* (2013) pada kelompok tikus perlakuan yang diberikan CCl₄ selama 5 hari kemudian diberikan jus tomat selama 7 hari secara makroskopik menunjukkan jaringan hati berwarna merah kecokelatan, konsistensi kenyal.

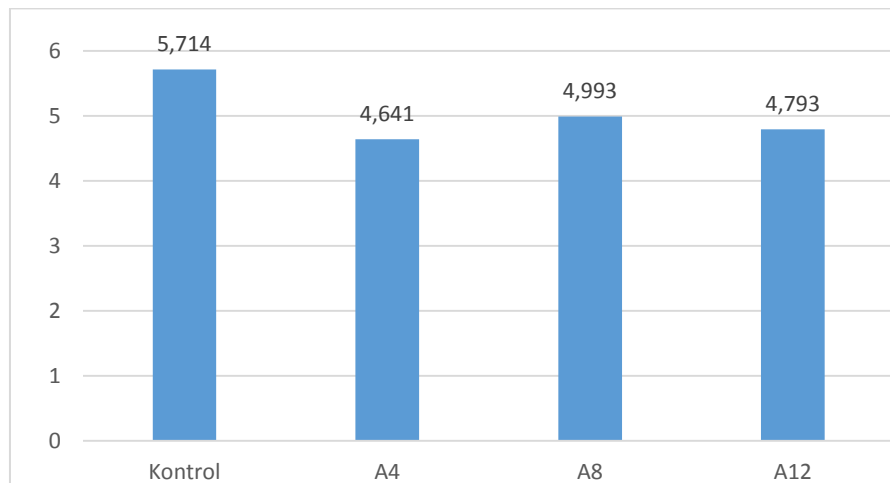
Menurut penelitian yang dilakukan Sulistianto, *et al* (2004) pengamatan terhadap masing-masing kelompok tidak memperlihatkan perubahan bentuk atau morfologi. Perubahan warna dan morfologi organ biasanya disebabkan adanya perubahan fisiologis dan struktur makroskopis jaringan yang cukup berarti.

Hasil Penimbangan Berat Badan dan Berat Organ Hati tikus Putih Jantan Galur Wistar (*Rattus norvegicus*)

Data rata-rata hasil penimbangan berat badan tikus wistar setelah perlakuan dapat dilihat pada gambar 6.



Gambar 6. Grafik rata- rata hasil penimbangan berat badan tikus wistar



Gambar 7. Grafik berat organ hati tikus wistar semua perlakuan

Dari hasil pengamatan yang dilakukan dapat dilihat bahwa berat badan tikus pada perlakuan kontrol negatif menunjukkan yang paling tinggi dan yang kedua ada di perlakuan dosis A8, ketiga A12 dan yang keempat ada di A4. Pada berat organ hati tikus sama seperti diagram berat badan tikus dapat dilihat bahwa perlakuan kontrol yang paling tinggi dan yang kedua A8, ketiga A12, dan keempat A4. Menurut penelitian yang dilakukan Kusnadi, *et al* Pada tabel di atas dapat dilihat bahwa rerata berat hati mencit setelah diberikan ekstrak daun *A. conyzoides* L. selama tujuh hari perlakuan tidak memperlihatkan perbedaan yang signifikan antara kelompok perlakuan dan kelompok kontrol. Pemberian perlakuan dosis ekstrak daun dan akar *A. conyzoides* L. sebesar 14, 28, 42, 56, 70 mg/kg masih dapat di respon baik oleh tubuh mencit, dimana setelah masuk ke dalam peredaran darah, yang selanjutnya akan di bawa ke hati. Di hati bahan semua zat yang dibawa oleh darah akan disintesis menjadi molekul-molekul yang lebih sederhana yang siap untuk diedarkan ke seluruh tubuh. Pemberian ekstrak daun dan akar *A.*

conyzoides L tidak memberikan kerja yang berat buat hati sehingga fungsi hati dapat berjalan normal dan tidak mempengaruhi berat organ hati. Menurut Elisma dkk, Rasio berat organ hati tidak terjadi perubahan yang begitu nyata artinya hewan yang diberi variasi dosis memiliki rasio berat organ hati yang sama dengan kelompok kontrol (yang tidak diberi dosis). Sehingga pemberian ekstrak herba sawi langit tidak memiliki pengaruh ataupun efek toksik pada rasio berat organ hati.

Dalam tanaman terdapat senyawa aktif sedangkan pada obat terdapat zat aktif. Jika pada obat semakin tinggi dosis maka semakin tinggi toksisitas sebaliknya pada tanaman semakin rendah dosis maka semakin tinggi toksisitas. Ini yang terlihat pada hasil pengamatan pada perlakuan dosis yang paling rendah yaitu A400 yang mengalami penurunan dibandingkan pada perlakuan-perlakuan yang lainnya.

Hasil penelitian Simbala (2007), Uji toksisitas buah pinang yakni menggunakan Metode BSLT (Brine

Shrimp Lethality Test). Pada penelitian tersebut konsentrasi ekstrak pinang yaki yang digunakan dalam uji toksisitas yaitu 400, 600, 800, dan 1000 ppm dan hasil penelitian menunjukkan ekstrak biji pinang yaki memiliki potensi bioaktif, dalam hal ini berada pada nilai LC50 sebesar 334.99 ppm, berarti pada konsenrasi tersebut menyebabkan kematian 50% hewan uji. Nilai tersebut menunjukkan bahwa secara farmakologis bersifat toksik terhadap hewan uji. Menurut Meyer *et al.* 1982, Solis *et al.* 1983 penelitian National Centre Institut (NCI) Amerika Serikat, suatu ekstrak atau fraksi dari suatu tanaman dianggap mempunyai potensi bioaktif terhadap kematian hewan uji jika dinilai $LC_{50} < 1000$ ppm, hanya spektrum keaktifannya masih sangat luas, semakin kecil nilai LC_{50} nya, maka ekstrak tadi akan semakin toksik. Hal inilah yang menjadi dasar adanya penurunan berat badan paling rendah pada kelompok perlakuan A400.

KESIMPULAN

Berdasarkan hasil penelitian yang didapatkan bahwa ekstrak etanol buah pinang yaki (*Areca vestiaria*) tidak berpengaruh terhadap gambaran makroskopis organ hati pada tikus putih jantan galur wistar (*Rattus norvegicus*) dan pada hasil penimbangan rata-rata berat badan dan berat organ hati tikus di uji menggunakan uji *One way ANOVA* Hasil pengujian tersebut menunjukkan tidak ada perbedaan bermakna pada taraf uji 0,05 antara berat organ kelompok kontrol, dosis A400, dosis A800, dan dosis A1200 ($p > 0,05$).

SARAN

Disarankan untuk dilakukan penelitian lebih lanjut untuk mengetahui apakah ada pengaruh ekstrak etanol buah pinang yaki secara mikroskopis terhadap gambaran organ hati agar pembaca mendapat informasi yang lebih luas.

DAFTAR PUSTAKA

- Hodgson, E. (2004). *Textbook of Modern Toxicology*. 3rd Ed. United States of America: Wiley Interscience. P.3-6;359-362
- Kumar, Vinay, cotran, at al. 2007. *Buku Ajar Patologi Anatomi Edisi 7 vol. 2*. Jakarta : EGC pp 367-378
- Kurniawan I, dkk. 2014. *Histologi Hati Mencit (Mus musculus L.) yang diberi Ekstrak Daun Lamtoro (Leucaena leucocephala)*. FMIPA Universitas Udayana: Denpasar
- Kusnadi, Any Fitriani, Hernawati. *Uji Toksisitas Ekstrak Tumbuhan Ageratum conyzoides L. Terhadap Pertumbuhan dan Fisiologi Darah Mencit*. Universitas Pendidikan Indonesia: Bandung
- Malarkey, D. E., Johnson, K., Ryan, L., Boorman, G., and Maronpot, R. R. (2005). *New Insight into Functional Aspect of Liver Morphology. Toxicologic Pathology*. Vol. 33 (1): 27-34
- Manatar Amelia, dkk. 2012. *Gambaran Histologik Hati Tikus Wistar yang Diberi Virgin coconut oil dengan Induksi Parasetamol*. Fakultas Kedokteran UNSRAT: Manado
- Meyer BN, Feriggni JE, Putnam LB, Jacobson DE, Nichols JL, McLaughlin. 1982. *Brin Shrim : a Convenient General Bioassay for Active plant Constituens. Planta Medica*. 45:31-34
- Simbala, H.E.I. 2007. *Keanekaragaman Floristik dan pemanfaatan Sebagai Tumbuhan Obat di Kawasan Konservasi II Taman Nasional Bogani Nani*

- Wartabone (Kabupaten Bolaang Mongondow, Sulawesi Utara). [Disertasi]. Institut Pertanian Bogor : Bogor.*
- Simbala, H.E.I. 2007. *Uji Toksisitas dan Uji Preklinik Areca vestiaria/Pinang yaki sebagai antifertilitas.*
- Sulistianto Dian, Dkk. 2004. *Pengaruh Pemberian Ekstrak Buah Mahkota Dewa [Phaleriamacrocarpa (Scheff)Boerl] terhadap Struktur Histologis Hepar Tikus Putih (Rattus norvegicus L.) setelah Perlakuan dengan Karbon Tetraklorida (CCl₄) secara Oral.* FMIPA Universitas Sebelas Maret: Surakarta
- Tappi Eka, Dkk. 2013. *Gambaran Histopatologi Hati Tikus Wistar Yang Diberikan Jus Tomat (Solanum lycopersium) Pasca Kerusakan Hati Wistar yang Diinduksi Karbon Tetraklorida (ccl₄)*