

Gambaran makroskopik dan mikroskopik otot skelet pada hewan coba postmortem

¹**Gabriella B. Nelwan**

²**Sunny Wangko**

²**Taufik F. Pasiak**

¹Kandidat Skripsi Fakultas Kedokteran Universitas Sam Ratulangi Manado

²Bagian Anatomi Histologi Fakultas Kedokteran Universitas Sam Ratulangi Manado

Email: gabriella.nelwan241195@gmail.com

Abstract: To make pathologists and law personnel aware of the importance of postmortem interval, published studies have reported a lot of methods for estimation of postmortem interval estimation of the remains. This study was aimed to obtain macroscopic and microscopic postmortem changes of skeletal muscle of two domestic pigs weighed 20 kg. This was a descriptive observational study. After the pigs were killed, death time, ambient temperature and humidity were noted. Postmortem evaluation were done at several time intervals, as follows: 30 minutes, 1 hour, 2 hours, 3 hours, 4 hours, 5 hours, 6 hours, 9 hours, 12 hours, 15 hours, 18 hours, 21 hours, 24 hours, 30 hours, 36 hours, 42 hours, and 48 hours. The results showed that at 2 hours after death, the skeletal muscle became pale and soft progressively. The earliest microscopic change was identified at 30 minutes postmortem as pyknotic nuclei of skeletal muscles followed by hydrophic degeneration of muscle fibers and congestion of muscle tissue. At 12 hours until 48 hours postmortem, all microscopic changes became more distinct and widely distributed in nearly all muscle fibres. Albeit, the striated pattern and some normal muscle fibres could still be identified until 48 hours postmortem.

Conclusion: Macroscopic changes could be identified the earliest at 2 hours postmortem and microscopic changes could be identified at 30 minutes postmortem.

Keywords: macroscopic, microscopic, skeletal muscle, postmortem changes

Abstrak: Para peneliti telah banyak menggunakan metode-metode tertentu untuk membuat para penegak hukum dan ahli patologis lainnya memahami pentingnya penentuan jarak waktu kematian. Penelitian ini bertujuan untuk mengetahui gambaran perubahan makroskopik dan mikroskopik *postmortem* pada otot skelet hewan coba babi dengan massa tubuh lebih kurang 20 kg. Jenis penelitian ialah deskriptif observasional. Hewan coba dimatikan dengan cara ditusuk di bagian jantung, selanjutnya waktu kematian, suhu dan kelembaban ruangan dicatat. Otot skelet diamati pada beberapa interval waktu setelah kematian: 30 menit, 1 jam, 2 jam, 3 jam, 4 jam, 5 jam, 6 jam, 9 jam, 12 jam, 15 jam, 18 jam, 21 jam, 24 jam, 30 jam, 36 jam, 42 jam dan 48 jam. Hasil penelitian mendapatkan bahwa otot skelet menjadi pucat dan lunak setelah 2 jam *postmortem* secara progresif. Pada 1 jam *postmortem*, tampak serat otot mengalami kongesti dan degenerasi hidropik. Perubahan mikroskopik tersebut menjadi lebih nyata dan tersebar luas di sebagian besar serat otot pada 12 jam sampai 48 *postmortem*. Walaupun demikian, corak seran lintang dan sebagian kecil serat otot masih tampak normal sampai 48 jam *postmortem*. **Simpulan:** Perubahan makroskopik telah dapat diidentifikasi pada 2 jam *postmortem* sedangkan perubahan mikroskopik mulai dapat diidentifikasi pada 30 menit *postmortem*.

Kata kunci: makroskopik, mikroskopik, otot skelet, perubahan setelah kematian

Penentuan jarak waktu kematian merupakan suatu tindakan yang utama dalam menyelidiki peristiwa kematian untuk memperoleh informasi penting mengenai kematian dan menentukan solusi dari suatu kejahatan dalam kasus kriminal. Jarak waktu kematian (*postmortem interval*) adalah lamanya waktu antara kematian dan penemuan jenazah.¹

Kondisi mayat atau karkas di tempat kejadian perkara bervariasi. Faktor yang memengaruhi proses perubahan setelah kematian salah satunya ialah lingkungan yang memiliki peran sangat penting dalam proses perubahan setelah kematian melalui pengaruh suhu dan kelembaban. Suhu lingkungan yang tinggi mempercepat terbentuknya proses autolisis dibandingkan pada suhu yang rendah. Faktor kelembaban yang rendah membuat mayat dan karkas mengalami dekomposisi yang lebih lambat.^{2,3}

Setiap jaringan tubuh akan mengalami perubahan makroskopik dan mikroskopik karena sel mengalami kematian (nekrosis) setelah kehilangan pasokan darah yang membawa oksigen dan nutrisi.^{4,5} Hasil penelitian perubahan ultrastruktural pada organ ginjal, pankreas, hati, jantung dan otot skelet tikus wistar jantan setelah kematian menunjukkan bahwa otot skelet mengalami perubahan setelah kematian paling lambat diantara kelima organ yang diteliti.⁶

Otot skelet merupakan jaringan terbanyak dalam tubuh manusia, mudah dijangkau saat masih terlindung oleh kulit. Penelitian mengenai perubahan otot skelet setelah kematian masih perlu dilakukan untuk analisis lebih lanjut agar perkiraan waktu sejak kematian semakin akurat.³

METODE PENELITIAN

Jenis penelitian ini ialah deskriptif observasional yang dilakukan di Laboratorium Anatomi Histologi Fakultas Kedokteran Universitas Sam Ratulangi Manado dan Pusat Diagnostik Patologi Anatomi Manado. Hewan coba yang digunakan ialah dua ekor babi domestik dengan berat ± 20 kg.

Hewan coba dimatikan dengan cara ditusuk pada jantung. Waktu kematian dicatat setelah hewan coba berhenti bernapas. Dokumentasi gambaran makroskopik otot skelet diambil pada babi pertama dan pengambilan sampel gambaran mikroskopik otot skelet ukuran $2 \times 1 \times 1$ cm³ pada babi kedua dengan interval waktu 0,5 jam, 1 jam, 2 jam, 3 jam, 4 jam, 5 jam, 6 jam, 9 jam, 12 jam, 15 jam, 18 jam, 21 jam, 24 jam, 30 jam, 36 jam, 42 jam, dan 48 jam. Setiap sampel jaringan otot skelet hewan coba diletakkan dalam setiap botol yang sudah berisi cairan formalin 10% untuk difiksasi. Dilakukan penomoran dan penamaan dengan label pada masing-masing sampel sesuai dengan waktu pengambilan sampel. Sampel yang telah siap dibuat sediaan mikroskopik di Pusat Diagnostik Patologi Anatomi (PDPA) Manado. Sediaan yang telah siap diidentifikasi dengan mikroskop cahaya dan dibuat mikrofoto dengan menggunakan optilab.

Gambaran makroskopik yang diamati ialah perubahan warna dan konsistensi otot skelet, sedangkan gambaran mikroskopik yang diamati ialah ada tidaknya perubahan mikroskopik pada serat otot dan nukleus serta corak seran lintang.

HASIL PENELITIAN

Pada gambaran makroskopik, otot skelet awalnya terlihat berwarna kemerahan dengan konsistensi otot yang lentur pada 30 menit *postmortem*. Pada 2 jam setelah kematian otot skelet tampak mulai pucat dan berangsur-angsur lebih lunak sampai 48 jam setelah kematian. Otot skelet pun mulai teraba lunak pada 2 jam setelah kematian dan menjadi lebih lunak pada 12 jam *postmortem*.

Pada 30 menit *postmortem*, nukleus otot skelet terlihat mulai tampak memipih dan memadat (piknotik). Corak seran lintangnya dapat diidentifikasi (Gambar 1).

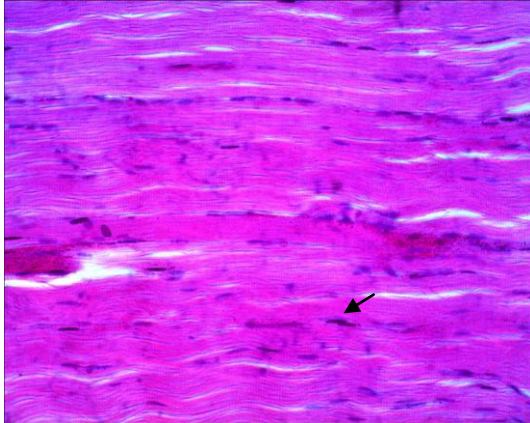
Pada 2 jam *postmortem*, sebagian kecil serat otot tampak telah mengalami degenerasi hidropik (Gambar 2).

Pada 9 jam *postmortem*, nukleus piknotik ditemukan semakin luas disertai

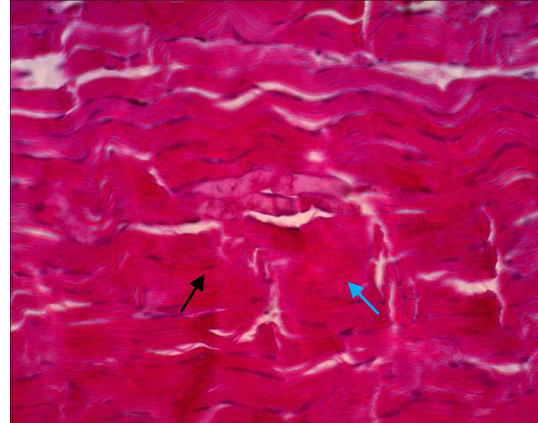
degenerasi hidropik yang telah mengenai lebih banyak serat otot (Gambar 3).

Pada 48 jam setelah kematian, nukleus yang piknotik dan degenerasi hidropik telah ditemukan pada sebagian

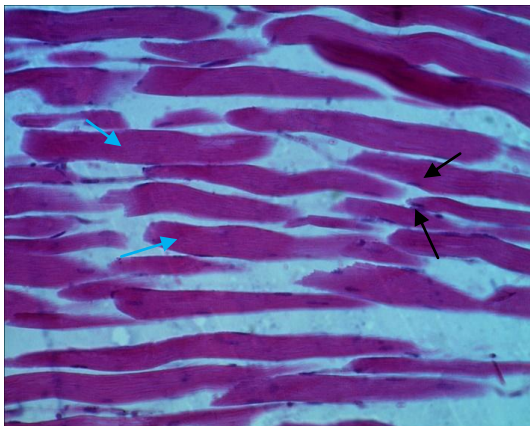
besar serat otot. Corak seran lintang otot skelet masih tampak normal sampai dengan 48 jam *postmortem* (Gambar 4). Persentase perubahan histologik dapat dilihat pada Tabel 1.



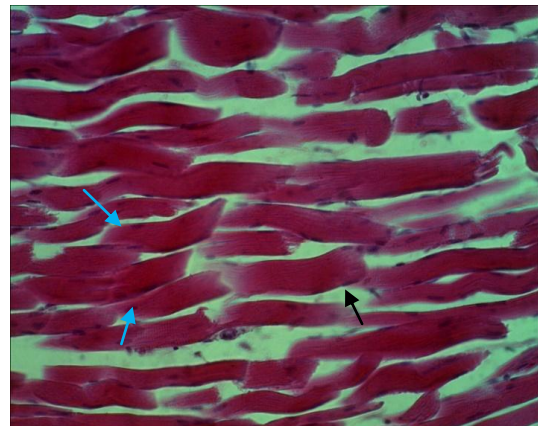
Gambar 1. Mikroskopik otot skelet hewan coba 30 menit *postmortem*. Sebagian kecil nuklei tampak memipih dan memadat (panah hitam). Serat otot dan corak seran lintang tampak normal (400x).



Gambar 2. Mikroskopik otot skelet hewan coba 2 jam *postmortem*. Sebagian kecil serat otot mengalami degenerasi hidropik (panah biru) dan nukleus tampak memipih dan memadat (panah hitam). Corak seran lintang masih tampak (400x).



Gambar 3. Mikroskopik otot skelet hewan coba 9 jam *postmortem*. Sebagian serat otot mengalami degenerasi hidropik (panah biru) dan nukleus memipih dan memadat (panah hitam). Corak seran lintang masih tampak (400x).



Gambar 4. Mikroskopik otot skelet hewan coba 48 jam *postmortem*. Sebagian besar serat otot mengalami degenerasi hidropik (panah biru). Sebagian nukleus memipih dan memadat (panah hitam). Corak seran lintang masih tampak (400x).

BAHASAN

Respons selular terhadap stimulus yang berbahaya bergantung pada tipe cedera, durasi, dan keparahannya. Iskemia dan hipoksia dalam waktu yang lama akan menyebabkan jejas reversibel menjadi ireversibel yang mengakibatkan kematian sel dan nekrosis; tampak melalui perubahan

morfologik ultrastruktur, mikroskopik dan makroskopik.⁵ Sel makhluk hidup yang telah mati (*postmortem*) akan mengalami perubahan morfologik setelah kehilangan pasokan darah dan oksigen yang menetap.⁷ Gambaran morfologik nekrosis dapat berasal dari hasil digesti enzim hidrolitik sel yang mati itu sendiri, disebut autolisis.⁵

Tabel 1. Perubahan mikroskopik pada jaringan otot skelet hewan coba *postmortem* dalam berbagai variasi waktu (400x)

Postmortem	Corak seran lintang	Perubahan morfologik nukleus (piknotik)	Degenerasi hidropik
30 menit	+	<10%	-
1 jam	+	<10%	<30%
2 jam	+	<10%	<30%
3 jam	+	<10%	30-50%
4 jam	+	<10%	30-50%
5 jam	+	<10%	30-50%
6 jam	+	<10%	30-50%
9 jam	+	10-30%	50-80%
12 jam	+	30-60%	80-85%
15 jam	+	30-60%	80-85%
18 jam	+	30-60%	80-85%
21 jam	+	30-60%	80-85%
24 jam	+	30-60%	80-85%
30 jam	+	30-60%	80-85%
36 jam	+	30-60%	80-85%
42 jam	+	30-60%	80-85%
48 jam	+	30-60%	80-85%

Keterangan:

(+) : Teridentifikasi

(-) : Tidak teridentifikasi

Pada penelitian ini, digunakan potongan longitudinal otot skelet dengan menilai struktur serat otot dan nukleusnya. Perubahan nukleus menjadi piknotik dan degenerasi struktur serat otot mulai terlihat masing-masing pada 30 menit dan 1 jam setelah kematian pada pembesaran mikroskop cahaya 400x pada suhu ruangan rata-rata 28,6°C dan kelembaban ruangan rata-rata 79,2% selama 48 jam *postmortem*.

Penelitian mengenai penentuan waktu saat kematian seseorang telah banyak diterapkan pada berbagai hewan coba. George et al.⁸ melakukan penelitian perubahan autolisis *postmortem* melalui evaluasi histopatologik pada ikan *bluegill* dan *crappie*. Organ-organ dari ikan yang telah mati diketahui lebih cepat mengalami autolisis dibandingkan organ hewan mamalia. Pratama et al.⁹ meneliti hubungan antara lama waktu kematian dengan kerusakan histopatologik otot jantung pada tikus Wistar sampai 4 jam *postmortem* dengan hasil tidak terdapat hubungan antara lama waktu kematian dengan kerusakan histopatologik dari otot jantung

tikus Wistar, sama seperti hasil yang ditemukan oleh Prasojo¹⁰ pada penelitiannya mengenai otot skelet gastroknemius. Penelitian biomedik yang dilakukan Swindle et al.¹¹ menunjukkan bahwa babi merupakan spesies hewan besar yang paling terkenal dengan mudah sebagai hewan coba. Data penelitian terdahulu dari genom sel babi menunjukkan bahwa status filogenetiknya lebih mendekati manusia dibandingkan spesies hewan pengerat. Babi memiliki keuntungan yang besar dibandingkan mamalia yang lebih kecil ataupun invertebrata; anatomi dan fisiologi organ, diet, metabolisme, histopatologik dan farmakokinetik pada babi sangat mirip dengan manusia. Penelitian setelah kematian yang dilakukan penulis menggunakan babi sebagai hewan coba sehingga dapat mendekati hasil penentuan waktu saat kematian pada manusia.

Tomita et al.⁶ yang meneliti perubahan ultrastruktural di awal autolisis *postmortem* menyatakan bahwa ginjal tikus merupakan organ yang paling pertama mengalami perubahan, dibandingkan pankreas, hepar, jantung, dan otot skelet. Otot skelet menunjukkan perubahan *postmortem* paling lambat dari kelima organ tikus. Penelitian ini menjadikan otot skelet sebagai sampel sehingga dapat menjadi pertimbangan dalam memilih organ atau jaringan untuk menganalisis waktu saat kematian yang lebih lama. Otot skelet merupakan jaringan yang paling banyak dan tersebar luas dalam tubuh manusia serta mudah dijangkau saat masih terlindung oleh kulit,¹² sehingga hal ini juga menjadikan otot skelet sebagai organ pilihan untuk diteliti pada kasus kematian tidak wajar seperti kasus mutilasi.

Otot skelet mengandung jenis-jenis serat yang berbeda, yaitu serat otot tipe 1 dan tipe 2. Serat otot tipe 1 tampak berwarna merah karena mengandung mioglobin dan mitokondria untuk mempertahankan kontraksi yang berkepanjangan. Serat otot tipe 2 tampak lebih putih karena tidak mengandung mioglobin dan hanya sedikit mitokondria. Gambaran makroskopik muskulus kuadriseps femoris dalam penelitian ini masih tampak berwarna

merah tua pada 30 menit pertama setelah kematian. Hal itu disebabkan karena otot skelet tersebut berfungsi sebagai penyokong struktur tubuh sehingga digolongkan pada jenis serat otot tipe 1. Serat otot tipe ini memungkinkan energi cadangan yang disimpan dalam sel lebih banyak sehingga proses autolisis dan dekomposisi terjadi lebih lambat. Perubahan warna menjadi pucat dan konsistensi yang menjadi lunak terlihat pertama kali pada 2 jam setelah kematian.

Perbedaan kecepatan autolisis sangat dipengaruhi oleh faktor lingkungan, yakni suhu dan kelembaban. Penelitian George et al.⁸ menunjukkan bahwa persentase perubahan histopatologik keseluruhan otot skelet >50% setelah 48 jam *postmortem* pada tempat penyimpanan dengan suhu 20°C akibat autolisis. Derajat autolisis lebih ringan terjadi pada suhu tempat penyimpanan 4°C dan -20°C. Analisis perubahan histologik *postmortem* otot skelet manusia oleh Tavichakortrakool et al.¹³ menunjukkan tidak terjadi perubahan histologik sampai 24 jam *postmortem* pada suhu 4°C. Vakuolisasi sitoplasma dan autolisis terjadi lebih awal pada jaringan otot skelet dengan suhu 25°C yang mulai terlihat pada 6 jam setelah kematian.

Pada penelitian ini pengamatan suhu ruangan dan kelembaban tempat penyimpanan bangkai hewan coba dicatat setiap saat pengamatan dilakukan. Pengamatan juga dilakukan selama 48 jam setelah kematian dengan interval waktu yang berdekatan sehingga dapat menentukan waktu saat kematian yang lebih lama dan akurat berdasarkan waktu terjadinya perubahan *postmortem*.

Penentuan waktu saat kematian pada hewan coba babi telah diteliti menggunakan beberapa organ tubuh, disajikan dalam Tabel 2.

Rahmadana et al.¹⁴ yang meneliti gambaran histologik ginjal dan penelitian gambaran histologik hepar oleh Pualillin et al.¹⁵ menunjukkan adanya perubahan awal yang terjadi dalam waktu bersamaan (30 menit *postmortem*) pada kedua organ, sama seperti pada penelitian ini.

Tabel 2. Gambaran mikroskopik variasi organ pada hewan coba babi *postmortem*

Organ / Jaringan	30 menit <i>postmortem</i>	24 jam <i>postmortem</i>
Ginjal	Degenerasi hidropik sel-sel tubuli proksimal dimulai	Nekrosis sebagian besar glomeruli serta tubuli proksimal dan distal yang lebih luas
Hepar	Kongesti parenkim hepar disertai dilatasi sinusoid dimulai	Lobuli hepar, vena sentralis, dan pembuluh darah area portal tidak dapat diidentifikasi
Gaster	Tampak normal	Kelenjar fundus tidak dapat diidentifikasi
Jantung	Tampak normal	Corak seran lintang masih dapat diidentifikasi
Otot skelet	Sebagian kecil nukleus menjadi piknotik	Corak seran lintang masih dapat diidentifikasi

Hasil yang berbeda tampak pada organ gaster yang diteliti oleh Lilingan et al.¹⁶ dan penelitian Ubrugge et al.⁷ mengenai otot jantung yang masih tampak normal pada 30 menit *postmortem*. Pada 24 jam setelah kematian, organ ginjal dan hepar sudah mengalami autolisis. Gaster yang awalnya mengalami perubahan *postmortem* lebih lambat dibandingkan organ-organ lain juga terbukti telah mengalami autolisis pada 24 jam *postmortem* yang menyebabkan kelenjar fundus gaster tidak dapat diidentifikasi lagi. Otot skelet dan otot jantung yang pada dasarnya merupakan otot lurik menunjukkan corak seran lintang yang masih tampak normal pada 24 jam *postmortem*. Corak seran lintang otot skelet bahkan terbukti masih dapat diidentifikasi pada 48 jam *postmortem* yang belum dibuktikan oleh

penelitian Ubruangge et al.⁷ pada corak seran lintang otot jantung karena keterbatasan waktu penelitian.

Penentuan jarak waktu kematian seseorang memainkan peran penting bukan hanya dalam proses mencari kebenaran suatu kematian, melainkan ikut membantu penegak hukum dalam membuat keputusan yang adil. Jarak waktu kematian haruslah ditentukan dengan akurat sehingga tidak ada pihak yang akan dirugikan.¹⁷

Hasil penelitian gambaran makroskopik dan mikroskopik otot skelet dapat memberi kontribusi bagi ilmu kedokteran dalam mengamati perubahan jaringan setelah kematian sehingga diharapkan jarak waktu kematian dapat ditentukan lebih akurat.

SIMPULAN

Berdasarkan hasil penelitian dapat disimpulkan bahwa pada gambaran makroskopik otot skelet babi ditemukan adanya perubahan warna otot skelet dari kemerahan menjadi lebih pucat dimulai 2 jam *postmortem* sampai 48 jam *postmortem*. Pada jam yang sama, konsistensi otot skelet juga mulai terlihat mengalami perubahan yang awalnya lentur menjadi lebih lunak.

Perubahan gambaran mikroskopik otot skelet babi mulai tampak pada 30 menit *postmortem* ditandai oleh sebagian kecil nuklei tampak piknotik, sedangkan pada 1 jam *postmortem* sebagian kecil serat otot telah mengalami kongesti dan degenerasi hidropik. Perubahan mikroskopik tersebut semakin nyata terlihat pada sebagian besar serat otot pada 12 jam sampai 48 jam *postmortem*. Corak seran lintang masih dapat diidentifikasi dengan baik sampai 48 jam *postmortem* dan juga masih terdapat area jaringan otot skelet yang tampak normal.

SARAN

Pada penelitian lanjut disarankan untuk melakukan pengamatan makroskopik dan mikroskopik *postmortem* menggunakan durasi waktu lebih lama.

Penelitian yang dilakukan pada sampel

dengan variasi massa tubuh, suhu dan kelembaban lingkungan juga perlu dilakukan.

UCAPAN TERIMA KASIH

Ucapan terima kasih ditujukan kepada dr. Djon Wongkar, MKes, AIFO, dr. Shane H. Ticoalu, MKes, AIFO, Dr. dr. Erwin G. Kristanto, SH, SpF, dr. Poppy M. Lintong, SpPA(K), dan semua pihak baik secara langsung maupun tidak langsung telah menumbuhkan ide dan gagasan pada penulis.

DAFTAR PUSTAKA

1. **Sharma R, Garg RK, Gaur JR.** Various methods for the estimation of the post mortem interval from calliphoridae: a review. *Egyptian Journal of Forensic Sciences.* 2015;5:1-12.
2. **Tibbett M, Carter DO.** Research in forensic taphonomy: a soil-based perspective. In: Ritz K, Dawson L, Miller D, editors. *Criminal and environmental soil forensics.* Bradford: Springer Science and Business Media, 2009; p. 317-31.
3. **Hau TC, Hamzah NH, Lian HH, Hamzah SPAA.** Decomposition process and post mortem changes: review. *Sains Malaysiana.* 2014;43(12):1873-82.
4. **Kanwar Y, Goyal M, Roul B.** Postmortem histological sequential changes in human renal vessels and pelvis of ureter up to thirteen hours post mortem interval. *International Journal of Advanced Research.* 2015;3:1167-81.
5. **Kumar V, Cotran RS, Robbins SL.** Buku Ajar Patologi Robbins (7th ed). Jakarta: EGC, 2007; p. 4-30.
6. **Tomita Y, Nihira M, Ohno Y, Sato S.** Ultrastructural changes during in situ early postmortem autolysis in kidney, pancreas, liver, heart and skeletal muscle of rats. *Legal Medicine.* 2004;6:25-31.
7. **Ubruangge T, Wangko S, Kalangi SJR.** Gambaran histologik otot jantung pada hewan coba postmortem. *eBm.* 2016;4(2).
8. **George J, Wettete AJV, Michaels BB, Crain D, Lewbart GA.** Histopathologic evaluation of

- postmortem autolytic changes in bluegill (*Lepomis macrochirus*) and crappie (*Pomoxis anularis*) at varied time intervals and storage temperatures. *PeerJ*. 2016:1-13.
- 9. Pratama AA, Suharto G, Relawati R.** Hubungan antara lama waktu kematian dengan kerusakan histopatologik otot jantung tikus wistar [Skripsi]. Semarang: Universitas Diponegoro; 2010.
- 10. Prasajo H.** Hubungan lama kematian dengan kerusakan histopatologis otot gastrocnemius tikus wistar [Skripsi]. Semarang: Universitas Diponegoro; 2010.
- 11. Swindle MM, Makin A, Herron AJ, Jr FJC, Frazier KS.** Swine as models in biomedical research and toxicology testing. *Vet Pathol*. 2012;49:344-56.
- 12. Vass AA, Barshick SA, Sega G.** Decomposition chemistry of human remains: a new methodology for determining the postmortem interval. *J Forensic Sci*. 2002;47:542-53.
- 13. Tavichakorntrakool R, Prasongwattana V, Sriboonlue P, Puapairoj A, Pongskul J, Khuntikeo N, et al.** Serial analyses of postmortem changes in human skeletal muscle: a case study of alterations in proteome profile, histology, electrolyte contents, water composition, and enzyme activity. *Proteomics Clin Appl*. 2008;2(9):1255-64.
- 14. Rahmadana B, Wangko S, Kalangi SJR.** Gambaran histologik ginjal hewan coba postmortem. *eBm*. 2014;2(2): 413-8.
- 15. Pualillin NK, Wangko S, Kalangi SJR.** Gambaran histologik hepar hewan coba postmortem. *JBM*. 2014;6(2): 98-104.
- 16. Lilingan M, Kalangi SJR, Wangko S.** Gambaran histologik gaster pada hewan coba selama 24 jam postmortem. *eBm*. 2016;4(1).
- 17. Hau TC, Hamzah NH, Lian HH, Hamzah SPAA.** Decomposition process and post mortem changes: review. *Sains Malaysiana*. 2014;43(12):1873-82.