

Gambaran makroskopik dan mikroskopik limpa pada hewan coba *postmortem*

¹Lidya R. Goni
²Djon Wongkar
²Sunny Wangko

¹Kandidat Skripsi Fakultas Kedokteran Universitas Sam Ratulangi Manado
²Bagian Anatomi-Histologi Fakultas Kedokteran Universitas Sam Ratulangi Manado
Email: reginagoni30@gmail.com

Abstract: Morphologic changes of dead cells of an organ may be used as one of the alternatives to determine the time of death. Studies about macroscopic and microscopic *postmortem* changes in organs related to estimation of time of death are still limited. This study was aimed to obtain the macroscopic and microscopic changes of spleen based on the variation of time intervals up to 48 hours *postmortem*. This was a descriptive observational study that used two domestic pigs as animal model. The results showed that the macroscopic changes in the spleen occurred at 5 hours *postmortem*, characterized by changes in color and length. The spleen looked darker and became shorter (15 cm to 14.5 cm). At 30 hours *postmortem*, whitish spots appeared on the surface of the spleen. The earliest microscopic changes occurred at 5 hours *postmortem*, characterized by congestion of Malpighian corpuscles. At 24 hours *postmortem*, a lot of cells in the Malpighian corpuscles showed pyknotic nuclei, and at 48 hours *postmortem*, most of the cells in the Malpighian corpuscles had undergone karyorrhexis and karyolysis. **Conclusion:** The earliest macroscopic changes occurred at 5 hours *postmortem* meanwhile the earliest microscopic changes occurred at 5 hours *postmortem* as congestion of Malpighian corpuscles. The lymphocytes inside the corpuscles showed pyknotic nuclei at 24 hours *postmortem* and became karyorrhexis as well as karyolysis at 48 hours *postmortem*.

Keywords: macroscopic and microscopic description, spleen, *postmortem*

Abstrak: Perubahan morfologi sel mati dari suatu organ dapat digunakan sebagai salah satu alternatif untuk menentukan lama waktu kematian. Penelitian mengenai perubahan makroskopik dan mikroskopik *postmortem* dari organ-organ sebagai alternatif perkiraan waktu kematian belum banyak dilakukan. Penelitian ini bertujuan untuk mendapatkan gambaran makroskopik dan mikroskopik limpa *postmortem* berdasarkan variasi waktu sampai 48 jam. Jenis penelitian ialah deskriptif observasional menggunakan dua ekor babi domestik sebagai hewan coba. Hasil penelitian menunjukkan perubahan makroskopik limpa pada hewan coba mulai tampak pada 5 jam *postmortem* ditandai dengan perubahan warna dan panjang limpa. Limpa tampak lebih gelap dan menjadi lebih pendek (15 cm menjadi 14,5 cm). Pada 42 jam *postmortem* muncul bercak-bercak pucat pada permukaan limpa. Perubahan mikroskopik limpa mulai tampak pada 5 jam *postmortem* yang ditandai dengan kongesti korpus Malpighi. Pada 24 jam *postmortem* sebagian besar limfosit dalam korpus memperlihatkan inti piknotik yang menjadi karioreksis dan kariolisis pada 48 jam *postmortem*.

Kata kunci: gambaran makroskopik dan mikroskopik, limpa, *postmortem*

Menurut *World Health Organization* (WHO) kematian merupakan hilangnya tanda kehidupan secara permanen yang terjadi setiap saat setelah kelahiran hidup.¹ Kematian merupakan fase akhir dalam kehidupan makhluk hidup. Dalam kasus kematian yang tidak wajar salah satu alternatif yang dapat digunakan untuk membantu proses penyidikan yaitu dengan perkiraan waktu kematian yang ditentukan berdasarkan perubahan-perubahan yang dapat dilihat (eksternal) maupun yang harus diamati (internal).¹

Kematian dibagi menjadi dua fase yaitu kematian somatik dan kematian biologik. Pada kematian somatik proses aerobik dalam sel akan terhenti, tetapi proses anerobik masih dapat berlangsung. Tanda-tanda kematian yang dapat diperiksa dalam stadium mati somatik ialah hilangnya pergerakan dan sensibilitas, berhentinya pernapasan serta berhentinya denyut jantung dan peredaran darah. Pada kematian biologik terjadi kematian organ atau jaringan tubuh yang timbul beberapa saat setelah kematian somatik. Daya tahan dari masing-masing organ atau jaringan berbeda-beda, sehingga terjadinya kematian pada tiap organ atau jaringan tidak bersamaan. Setelah terjadi kematian maka akan terjadi perubahan pada organ tubuh. Perubahan tersebut dapat terjadi dini pada saat meninggal, beberapa saat setelah meninggal, sampai beberapa hari setelah meninggal.²

Pada penelitian-penelitian sebelumnya terhadap perubahan struktur mikroskopik berbagai organ dengan menggunakan hewan coba babi domestik didapatkan saat terjadi perubahan yang paling awal dan saat struktur organ tidak dapat diidentifikasi yang berbeda-beda untuk organ yang berbeda.³⁻⁵

Perubahan morfologi sel yang telah mati dapat digunakan sebagai salah satu alternatif untuk menentukan lama waktu kematian. Sampel yang ideal ialah sampel yang langsung didapat dari organ tubuh manusia. Dalam penelitian ini digunakan babi domestik sebagai hewan coba karena babi memiliki karakteristik anatomi dan fisiologi yang menyerupai manusia.⁶

METODE PENELITIAN

Jenis penelitian ini ialah deskriptif-observasional yang dilakukan di Bagian Anatomi-Histologi Fakultas Kedokteran Universitas Sam Ratulangi Manado dan Pusat Diagnostik Patologi Anatomi Manado pada bulan November 2016. Hewan coba yang digunakan ialah satu ekor babi dengan berat ± 20 kg yang secara fisik aktif, sehat, dan tidak ada luka.

Prosedur Penelitian

Hewan coba dimatikan dengan cara menusuk bagian jantung babi. Setelah berhenti bernapas, catat waktu kematian, suhu dan kelembaban ruangan, serta suhu badan hewan coba. Dilakukan pengamatan makroskopik dan dilanjutkan dengan pengamatan mikroskopik pada interval waktu 0 jam, 1 jam, 2 jam, 3 jam, 4 jam, 5 jam, 6 jam, 9 jam, 12 jam, 15 jam, 18 jam, 21 jam, 24 jam, 30 jam, 36 jam, 42 jam, dan 48 jam. Sampel untuk pemeriksaan mikroskopik yaitu jaringan limpa diambil dengan ukuran 0,5 x 0,5 x 0,5 cm. Semua sampel difiksasi dengan formalin 10% dan dilanjutkan untuk pembuatan sediaan histologik dengan pewarnaan hematoksilin eosin. Sediaan histologik diidentifikasi dengan mikroskopik cahaya Olympus CX21FS1 dan Optilab viewer.

HASIL PENELITIAN

Gambaran makroskopik limpa

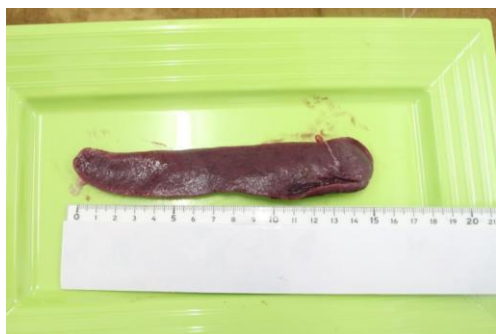Perubahan warna, konsistensi dan panjang organ limpa diamati dengan berbagai variasi interval waktu.

Pada 0 jam *postmortem*, tampak gambaran limpa berwarna merah tua dengan konsistensi kenyal dan panjang organ 15 cm (Gambar 1). Pada 2 jam *postmortem*, permukaan limpa mulai kering tetapi konsistensi tetap kenyal dengan panjang tetap. Pada 5 jam *postmortem*, warna limpa berubah coklat kehitaman dengan konsistensi tetap sama tetapi panjangnya berubah menjadi 14,5 cm. Pada 18 jam *postmortem*, warna limpa menjadi hitam pekat dengan konsistensi kenyal, permukaan kering, dan tepi mulai mengerut (Gambar 2). Pada 30 jam *postmortem*,

mulai tampak banyak bercak-bercak pucat pada bagian tengah organ limpa yang semakin banyak hingga 48 jam *postmortem* (Gambar 3).

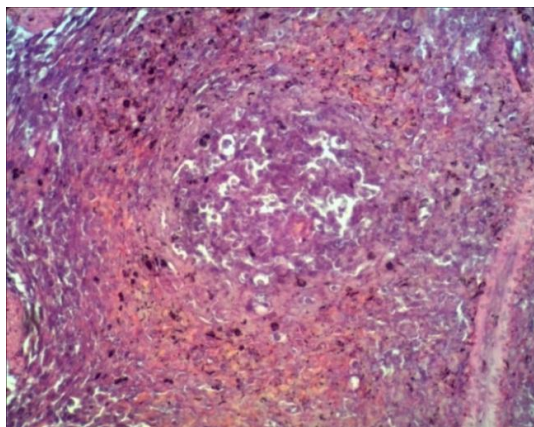
Gambaran mikroskopik limpa

Pada perubahan mikroskopik limpa dinilai trabekula, korpus Malpighi, dan arteri sentralis. Pada hewan coba ini terdapat arteri Hulsen yang tidak ditemukan pada manusia sehingga tidak dilakukan pengamatan khusus terhadap arteri tersebut.



Gambar 1. Limpa hewan coba 0 jam *postmortem*

Pada 0 jam *postmortem*, struktur korpus Malpighi beserta arteri sentralis, trabekula, dan arteri Hulsen dapat diidentifikasi. Pada 5 jam *postmortem*, korpus Malpighi tampak kongesti dengan batas tidak jelas. Pada 24 jam *postmortem*, tampak kongesti korpus Malpighi, sebagian besar sel dalam korpus Malpighi dengan



Gambar 4. Limpa hewan coba 0 jam *postmortem*. Struktur korpus Malpighi dan arteri sentralis dapat diidentifikasi. Trabekula dan arteri Hulsen dapat diidentifikasi. (400x)

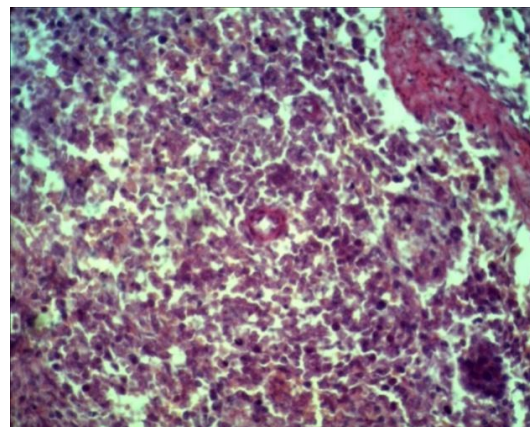


Gambar 2. Limpa hewan coba 18 jam *postmortem*

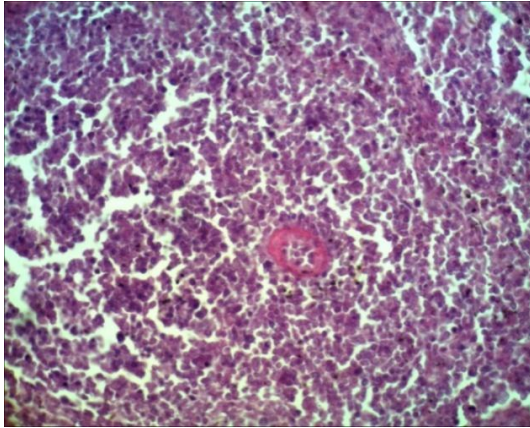


Gambar 3. Limpa hewan coba 30 jam *postmortem*

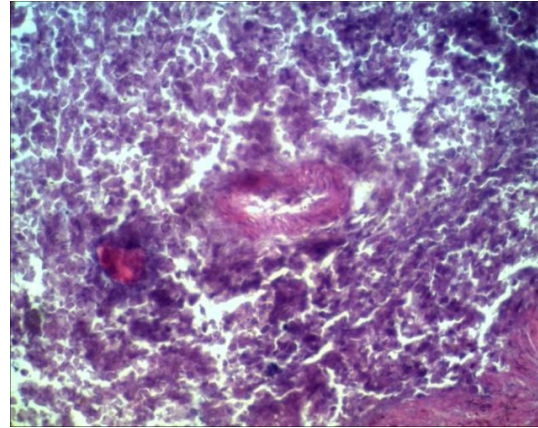
inti piknotik. Pada 48 jam *postmortem*, struktur korpus Malpighi telah sulit diidentifikasi sel-sel korpus mengalami karioreksis dan kariolisis, serta struktur/lapisan dinding arteri sentralis tidak jelas. Trabekula dan arteri Hulsen masih dapat diidentifikasi.



Gambar 5. Limpa hewan coba 5 jam *postmortem*. Korpus Malpighi mulai mengalami kongesti dengan batas tidak jelas. (400x)



Gambar 6. Limpa hewan coba 24 jam *postmortem*. Kongesti korpus Malpighi, sebagian besar limfosit dalam korpus Malpighi dengan inti piknotik (400x).



Gambar 7. Limpa hewan coba 48 jam *postmortem*. Struktur korpus Malpighi sulit diidentifikasi, limfosit korpus dengan karioreksis dan kariolisis, serta struktur lapisan dinding arteri sentralis tidak jelas. Trabekula dan arteri Hulsens masih dapat diidentifikasi. (400x).

BAHASAN

Masing-masing sel yang terdapat dalam tubuh makhluk hidup merupakan struktur hidup yang dapat mempertahankan hidupnya untuk jangka waktu tertentu, dan bahkan dapat berkembang biak sendiri, menyediakan cairan disekitarnya dengan bahan nutrisi yang sesuai. Sel tidak hanya berupa kantong yang berisi cairan, enzim, dan bahan kimia. Sel juga mengandung struktur-struktur fisik yang sangat terorganisasi antara lain organel. Sifat fisik asli dari setiap struktur ini sama pentingnya dengan bahan-bahan kimiawi dalam sel untuk fungsi sel.⁷

Terdapat banyak cara sel mengalami cedera atau mati. Salah satu faktor yang paling sering dapat mencederai sel ialah berkurangnya pasokan oksigen maupun bahan zat makanan. Sel-sel khususnya bergantung pada pasokan oksigen yang kontinyu sebab energi dari reaksi-reaksi kimia oksidatif yang menggerakkan sel dan mempertahankan integritas berbagai komponen sel. Tanpa oksigen berbagai aktivitas pemeliharaan dan sintesis sel berhenti dengan cepat. Jika cedera pada sel cukup hebat atau berlangsung cukup lama, maka sel tersebut akan mencapai titik di mana sel tidak lagi dapat mengompensasi dan melangsungkan metabolisme. Proses-

proses tersebut menjadi ireversibel dan sel akan mati dan secara morfologik tidak dapat diidentifikasi. Jika sekelompok sel sudah mencapai keadaan ini masih tetap berada dalam *host* yang hidup selama beberapa jam saja, maka terjadi hal-hal tambahan yang memungkinkan untuk dapat diidentifikasi apakah sel-sel atau jaringan tersebut sudah mati.⁷

Umumnya sel memiliki berbagai jenis enzim. Dalam keadaan hidup, enzim-enzim ini tidak menimbulkan kerusakan sel, tetapi enzim-enzim ini akan dilepaskan pada saat kematian sel dan mulai mencerna berbagai unsur sel. Selain itu, pada saat sel mati terjadi perubahan kimiawi, dan jaringan hidup di sekitarnya berespon terhadap perubahan-perubahan itu antara lain berupa reaksi radang akut dimana terjadi migrasi banyak leukosit yang membantu proses digesti di dalam sel-sel yang mati. Karena enzim-enzim pencernaan tersebut atau sebagai akibat proses radang, maka sel-sel yang sudah mencapai titik puncak tidak dapat kembali lagi dan mulai mengalami perubahan morfologik yang dapat dilihat yaitu berupa tanda-tanda nekrosis (kematian sel).⁸

Setelah kematian terjadi perubahan-perubahan tertentu yang dinamakan perubahan *postmortem*. Tanda-tanda pasti

kematian ialah antara lain *rigor mortis*, *algor motris*, *livor mortis*, dan *putrefaksi*. Enzim-enzim dikeluarkan secara lokal dan mulai terjadi reaksi lisis, yang disebut autolisis *postmortem* yang sangat mirip dengan perubahan-perubahan yang terlihat pada jaringan nekrotik, tetapi tidak disertai dengan reaksi radang. Bakteri-bakteri akan tumbuh subur dan akan mempercepat terjadinya pembusukan. Kecepatan mulai timbulnya perubahan *postmortem* berbeda-beda tergantung pada individu dan lingkungan sekitarnya.⁸

Pada pengamatan secara makroskopik organ limpa yang normal berwarna merah tua sampai biru kehitaman dengan tepi yang berbentuk lancip atau seperti bulan sabit. Organ limpa yang mengalami kerusakan akan mengalami pembengkakan, berwarna coklat tua atau hampir hitam, dengan tepi yang berbentuk cenderung tumpul atau membulat.⁹ Pada penelitian ini hasil pengamatan secara makroskopik mendapatkan organ limpa yang berwarna merah tua pada 0-1 jam, merah hitam 2-4 jam, coklat hitam 5-9 jam, dan hitam pekat 12-48 jam *postmortem*. Konsistensi organ limpa kenyal pada 0-1 jam, permukaan mulai kering dan konsistensi kenyal 2-15 jam, bagian tepi mengerut tetapi bagian tengah limpa tetap kenyal 18-24 jam disertai bercak-bercak pucat di bagian tengah organ yang semakin bertambah pada jam-jam terakhir 30-48 jam *postmortem*. Panjang organ limpa juga diukur dan diperoleh 15 cm pada 0-4 jam dan perubahan panjang limpa menjadi 14,5 cm dimulai pada 5 jam *postmortem*. Berdasarkan hasil pengamatan yang diperoleh terdapat perubahan warna, konsistensi, dan panjang organ limpa antara interval waktu pertama sampai akhir penelitian.

Gambaran mikroskopik limpa normal, yaitu pulpa merah (*pulpa rubra*) yang terdiri dari sel-sel makrofag, sel plasma, dan elemen darah; dan pulpa putih (*pulpa alba*) yang terdiri dari limfosit tersusun padat di dalamnya dan arteri sentralis pada bagian tengahnya.¹⁰ Pengamatan secara mikroskopik dilakukan untuk melihat

perubahan gambaran histologik organ limpa pada 0-48 jam *postmortem*. Perubahan dimulai pada 5 jam *postmortem* ditandai dengan kongesti korpus Malpighi, terdapat celah-celah yang makin melebar di dalam korpus, dan pada 24 jam *postmortem* terlihat limfosit dalam korpus Malpighi dengan inti piknotik.

Penelitian-penelitian sebelumnya terhadap perubahan struktur mikroskopik berbagai organ dengan hewan coba babi domestik mendapatkan saat terjadi perubahan yang paling awal dan saat struktur organ tidak dapat diidentifikasi yang berbeda-beda untuk organ yang berbeda. Rahmadana et al.³ mendapatkan 30 menit *postmortem* glomeruli (kapsul dan kavum Bowman) serta tubuli proksimal dan distal telah menunjukkan degenerasi hidropik pada sebagian kecil tubuli proksimal yang meluas setelah 45 menit disertai penyempitan kavum Bowman. Nekrosis dari hampir seluruh struktur ditemukan pada 24 jam *postmortem*. Penelitian oleh Pualillin et al.⁴ melaporkan perubahan gambaran histologik pada hepar dimulai 30 menit *postmortem* yaitu kongesti parenkim hepar disertai dilatasi sinusoid dan pada 24 jam *postmortem* lobuli hepar, vena sentralis serta pembuluh-pembuluh dalam area portal tidak dapat diidentifikasi lagi. Penelitian yang dilakukan oleh Lilingan et al.¹¹ mengenai gambaran histologik gaster menunjukkan lapisan mukosa dan kelenjar fundus dengan inti sel di bagian basal mulai mengalami perubahan pada 2 jam pertama dan sebagian kecil kelenjar fundus sudah mengalami kongesti. Pada 24 jam *postmortem* hampir seluruh kelenjar fundus sudah mengalami lisis. Lopian et al.¹² yang meneliti perubahan mikroskopik pada kolon babi domestik *postmortem* mendapatkan hasil yang agak berbeda yaitu perubahan mikroskopik paling awal terjadi pada 3 jam *postmortem*, lisis kripta Lieberkuhn tampak 6 jam *postmortem*, dan menyeluruh pada 12 jam *postmortem*. Penelitian oleh Hasan et al.⁵ dengan hewan coba berbeda (sapi Bali) mengenai perubahan autolisis *postmortem* mendapatkan ginjal mulai mengalami autolisis pada 4 jam *postmortem*.

Dengan menbandingkan hasil penelitian-penelitian di atas dapat disimpulkan bahwa setiap organ mempunyai waktu awal terjadinya perubahan mikroskopik dan lisis parenkim organ *postmortem* yang berbeda-beda walaupun umumnya pada 24 jam *postmortem* struktur organ telah sulit diidentifikasi. Diharapkan hasil penelitian ini dapat menambah wawasan untuk perkiraan saat kematian.

SIMPULAN

Berdasarkan hasil penelitian ini dapat disimpulkan bahwa perubahan makroskopik limpa mulai tampak pada 2 jam *postmortem* limpa yaitu perubahan warna, konsistensi, dan panjang. Perubahan mikroskopik limpa dimulai pada 5 jam *postmortem* ditandai dengan kongesti korpus Malpighi, 24 jam *postmortem* limfosit dalam korpus memperlihatkan inti piknotik, dan pada 48 jam *postmortem* inti limfosit telah mengalami karioreksis dan kariolisis.

SARAN

Perlu dilakukan penelitian lanjut secara mikroskopik menggunakan pembesaran yang lebih tinggi untuk melakukan pengamatan terhadap perubahan sel yang lebih detail.

UCAPAN TERIMA KASIH

Ucapan terima kasih ditujukan kepada Dr. dr. Taufiq F. Pasiak, M.Kes, MPdI, dr. Sonny J. R. Kalangi, MBIomed, PA(K), dr. Poppy M. Lintong, SpPA(K), serta semua pihak baik secara langsung maupun tidak langsung yang telah menumbuhkan ide dan gagasan kepada penulis.

DAFTAR PUSTAKA

1. Definition of cause of death [cited: 10/10/2016] Available from: http://www.who.int/violence_injury_

- prevention/surveillance/databases/mortality/en/
2. **Ammar M.** Lama waktu kematian. Jurnal Media Medika Muda. 2013;2(1)
 3. **Rahmadana B, Wangko S, Kalangi SJR.** Gambaran histologik ginjal hewan coba *postmortem*. eBm. 2014;2(2): 413-8.
 4. **Pualillin NK, Wangko S, Kalangi SJR.** Gambaran histologik hepar hewan coba *postmortem*. JBM. 2014;6(2): 98-104.
 5. **Hasan FA.** Perbandingan autolisis organ jantung dan ginjal sapi bali pada beberapa periode waktu pasca penyembelihan. Indonesia Medicus Veterinus. 2015;4(4):305-13.
 6. **Swindle MM, Makin A, Herron AJ, Clubb FJ Jr, Frazier KS.** Swine as models in biomedical research and toxicology testing. Veterinary Pathology. 2012;49(2):344-56.
 7. **Guyton AC, Hall JE.** Buku Ajar Fisiologi Kedokteran (9th ed). Jakarta: EGC, 1997; p. 13-4.
 8. **Price SA, Wilson LM.** Patofisiologi Konsep Klinis Proses-proses Penyakit (4th ed). Jakarta: EGC, 1994; p. 24-8.
 9. **Nurhaini R, Rahmawati F, Sunyoto.** Gambaran histopatologik limpa tikus betina galur *Sprague dawley* yang diberi ekstrak etanol akar pasak bumi (*Eurycoma longifolia* Jack) dan diinduksi 7,12-dimetil benz(a) antrazen. Cerata Journal of Pharmacy Science. 2015;2(1):70.
 10. **Mescher AL.** Junqueira's Basic Histology Text and Atlas (13th ed). Singapore: McGraw Hill, 2013.
 11. **Lilingan M, Kalangi SJR, Wangko S.** Gambaran histologik gaster pada hewan coba selama 24 jam *postmortem*. eBm. 2016;4(1).
 12. **Lapian C, Wangko S., Wongkar D.** Perubahan histologik pada usus besar hewan coba *postmortem*. eBm. 2016;4(2).