

Gambaran makroskopik dan mikroskopik pankreas pada hewan coba *postmortem*

¹Livya R. Goni
²Djon Wongkar
²Shane H. R. Ticoalu

¹Kandidat Skripsi Fakultas Kedokteran Universitas Sam Ratulangi Manado

²Bagian Ilmu Anatomi Histologi Fakultas Kedokteran Universitas Sam Ratulangi Manado

Email: regita_goni@yahoo.com

Abstract: Medicolegal examination is beneficial in police investigation inter alia to determine the time of death and causes as well as mechanisms of death. Postmortem macroscopic and microscopic changes could be alternatives to estimate the time of death. This study was aimed to obtain the microscopic and macroscopic postmortem changes in pancreas based on the variation of time up to 48 hours. This was a descriptive observational study using two domestic pigs as animal model. Pancreas samples were obtained at time intervals as follows: 0 hour, 1 hour, 2 hours, 3 hours, 4 hours, 5 hours, 6 hours, 8 hours, 10 hours, 12 hours, 14 hours, 16 hours, 18 hours, 20 hours, 22 hours, 24 hours, 26 hours, 28 hours, 30 hours, 33 hours, 36 hours, 39 hours, 42 hours, and 48 hours postmortem. The macroscopic examination showed changes in its consistency at 8 hours postmortem, followed by changes in color, consistency, and length during 39 hours postmortem. Microscopic changes of pancreas occurred at 2 hours postmortem as congestion of the acini. At 5 hours postmortem, the acinar cells were difficult to be identified; most of their nuclei were distributed out of the cells. At 8 hours postmortem the structures of acini could not be identified and the cells had undergone karyolysis. At 10 hours postmortem the structures of all acini could not be identified. **Conclusion:** Postmortem macroscopic changes of pancreas began at 8 hours postmortem meanwhile microscopic changes began at 2 hours postmortem as acinar congestion. At 8 hours postmortem most acini's structures could not be identified and their cells' nuclei underwent karyolysis.

Keywords: macroscopic and microscopic changes, postmortem, pancreas

Abstrak: Pemeriksaan medikolegal sangat bermanfaat bagi bidang pyidikan untuk menentukan lama kematian, penyebab kematian, serta mekanisme kematian suatu individu. Perubahan makroskopik dan mikroskopik *postmortem* dari organ tubuh dapat dijadikan sebagai alternatif untuk memperkiraan waktu kematian. Penelitian ini bertujuan untuk mendapatkan gambaran makroskopik dan mikroskopik organ pankreas *postmortem* berdasarkan variasi waktu sampai 48 jam. Jenis penelitian ialah deskriptif observasional dengan menggunakan dua ekor babi domestik sebagai hewan coba. Sampel pankreas diambil pada interval waktu 0 jam, 1 jam, 2 jam, 3 jam, 4 jam, 5 jam, 6 jam, 8 jam, 10 jam, 12 jam, 14 jam, 16 jam, 18 jam, 20 jam, 22 jam, 24 jam, 26 jam, 27 jam, 30 jam, 33 jam, 36 jam, 39 jam, 42 jam, 45 jam, dan 48 jam *postmortem*. Hasil penelitian menunjukkan perubahan makroskopik pankreas pada hewan coba dimulai pada 8 jam *postmortem* berupa perubahan konsistensi, diikuti perubahan warna, konsistensi, dan panjang pankreas pada 39 jam *postmortem*. Perubahan mikroskopik pankreas dimulai pada 2 jam *postmortem* berupa kongesti asini pankreas. Pada 5 jam *postmortem* sel-sel asini telah sulit diidentifikasi; sebagian besar inti sel sudah tersebar di luar sel. Pada 8 jam *postmortem* struktur sebagian besar asini sudah tidak jelas dengan sel-sel yang mengalami kariolisis. Pada 10 jam *postmortem* struktur seluruh asini pankreas tidak dapat diidentifikasi. **Simpulan:** Perubahan makroskopik pankreas dimulai pada 8 jam *postmortem*. Perubahan mikroskopik dimulai pada 2 jam *postmortem* berupa kongesti asini; dan sejak 8 jam *postmortem* struktur asini sudah tidak jelas dengan sel-sel yang mengalami kariolisis.

Kata kunci: perubahan makroskopik dan mikroskopik, *postmortem*, pankreas

Pemeriksaan medikolegal dapat meliputi sebab kematian dan lama waktu kematian yang sangat berhubungan erat dengan tuduhan pembunuhan karena dapat diperhitungkan antara keberadaan tersangka dengan waktu kematian.¹

Berbagai pemeriksaan dalam bidang forensik bermanfaat bagi bidang peradilan dan penyidikan untuk menentukan lama kematian, penyebab kematian, serta mekanisme kematian suatu individu. Memperkirakan saat kematian yang mendekati ketepatan mempunyai arti penting terutama bila dikaitkan dengan proses penyidikan.²

Lama waktu kematian dapat diperkirakan dengan perubahan-perubahan yang terjadi pada tubuh jenazah. Perubahan eksternal paling banyak digunakan sebagai tanda pasti kematian karena pemeriksaannya tidak sulit dan dapat dilakukan dalam waktu singkat walaupun sebagian besar penilaiannya masih subjektif. Perubahan eksternal yang dapat dinilai antara lain adalah penurunan suhu jenazah, adanya lebam mayat, dan kaku mayat serta proses pembusukan termasuk keberadaan serangga dan perubahan internal berupa perubahan biokimiawi maupun perubahan yang terjadi di dalam sel.^{1,3}

Pada penelitian ini digunakan babi domestik sebagai hewan coba, karena pola dekomposisinya menyerupai manusia. Selain itu, babi termasuk golongan hewan omnivorus (mengkonsumsi tumbuhan dan hewan), dan mempunyai flora saluran cerna yang mirip dengan manusia.⁴ Tujuan penelitian ini ialah untuk mengetahui gambaran makroskopik dan mikroskopik pankreas pada hewan coba *postmortem*. Penelitian ini menggunakan organ pankreas yang terletak di regio epigastrik dan hipokondria rongga abdomen⁵ sehingga cukup terlindung dari trauma.

METODE PENELITIAN

Jenis penelitian ini ialah deskriptif dengan menggunakan dua ekor babi domestik sebagai hewan coba. Sampel pankreas diambil pada interval waktu 0 jam, 1 jam, 2 jam, 3 jam, 4 jam, 5 jam, 6

jam, 8 jam, 10 jam, 12 jam, 14 jam, 16 jam, 18 jam, 20 jam, 22 jam, 24 jam, 26 jam, 27 jam, 30 jam, 33 jam, 36 jam, 39 jam, 42 jam, 45 jam, 48 jam *postmortem*. Sampel untuk pengamatan makroskopik diamati sampai 48 jam *postmortem*, sedangkan pengambilan sampel untuk mikroskopik hanya sampai 24 jam *postmortem*.

HASIL PENELITIAN

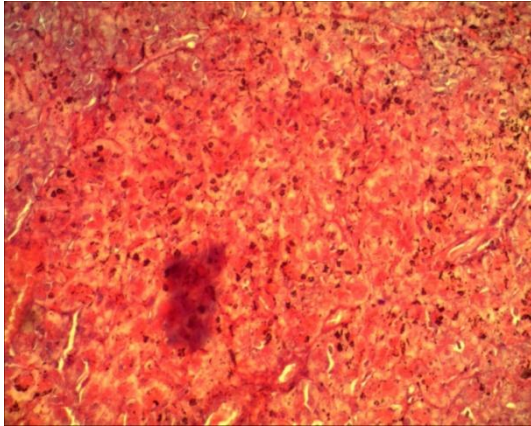
Penelitian ini dilakukan di Laboratorium Anatomi-Histologi Fakultas Kedokteran Universitas Sam Ratulangi Manado. Rerata suhu ruangan ialah 29,0°C dengan kelembaban 90% sedangkan suhu badan babi 33°C pada 0 jam *postmortem*.

Hasil pengamatan makroskopik

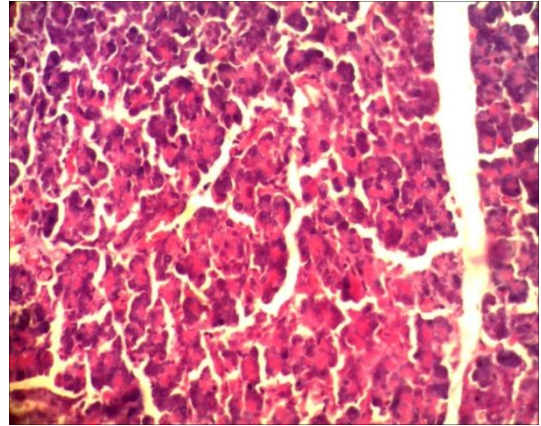
Pada 1-6 jam *postmortem* tidak tampak perubahan yang signifikan. Konsistensi pankreas kenyal, permukaan basah, warna pucat kelabu. Pada 8 jam *postmortem* permukaan pankreas mulai mengering. Pada 10 jam *postmortem* panjang pankreas berkurang dari 16,5 cm menjadi 16,0 cm. Pada 24 jam *postmortem* warna pankreas menjadi kehitaman tetapi konsistensinya menjadi lunak dan sebagian mengerut dengan ukuran 14,0 cm. Pada 48 jam *postmortem* permukaan organ tampak berbusa dan berbau amis.

Hasil pengamatan mikroskopik

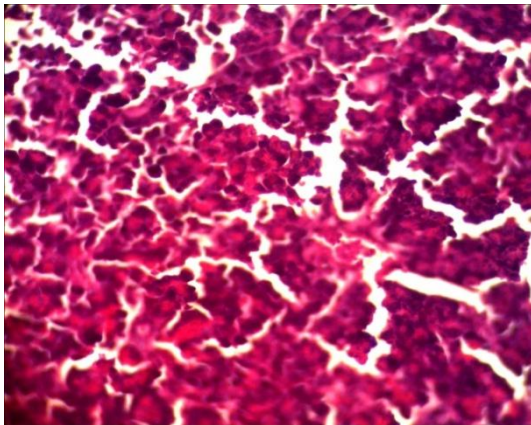
Pengamatan mikroskopik dilakukan dengan pembesaran 40x, 100x, dan 400x. Pada 2 jam *postmortem*, tampak kongesti asini pankreas yang berlanjut sampai 5 jam *postmortem* dengan asini yang sulit diidentifikasi; sebagian besar inti sel sudah tersebar di luar sel. Pada 6 jam *postmortem* struktur sebagian besar asini pankreas sudah tidak jelas. Banyak inti sel telah mengalami kariolisis. Pada 8 jam *postmortem*, sebagian besar asini tidak dapat diidentifikasi lagi; inti sel asini telah mengalami kariolisis. Pada 10 jam *postmortem*, struktur asini pankreas dan sel-selnya tidak dapat diidentifikasi lagi. Pada 24 jam *postmortem*, struktur dan bentuk asini sudah tidak dapat diidentifikasi.



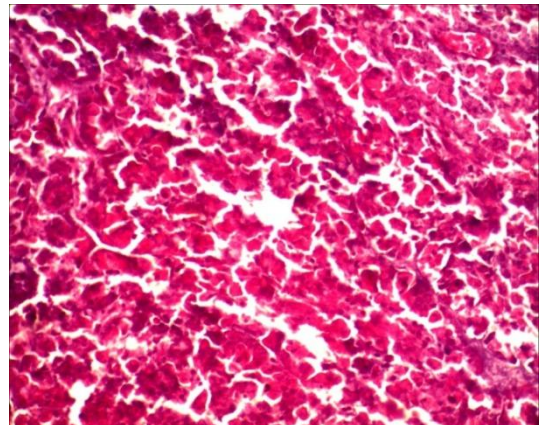
Gambar 1. Gambaran mikroskopik pankreas 0 jam *postmortem*. Asini pankreas yang terdiri dari sel zimogenik masih tampak normal. Tampak juga sel sentroasinar. 400x



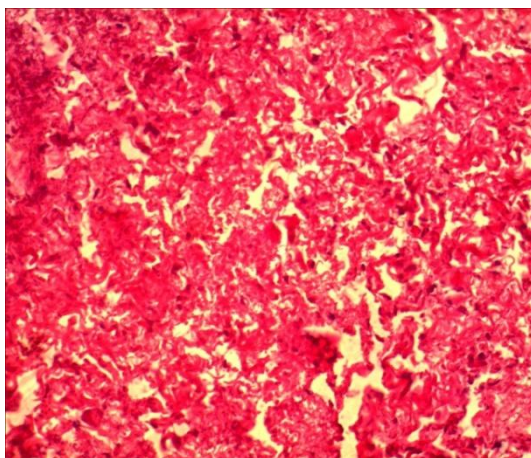
Gambar 2. Gambaran mikroskopik pankreas 5 jam *postmortem*. Tampak kongesti asini dan struktur asini sulit diidentifikasi; sebagian besar inti sel sudah tersebar di luar sel. 400x



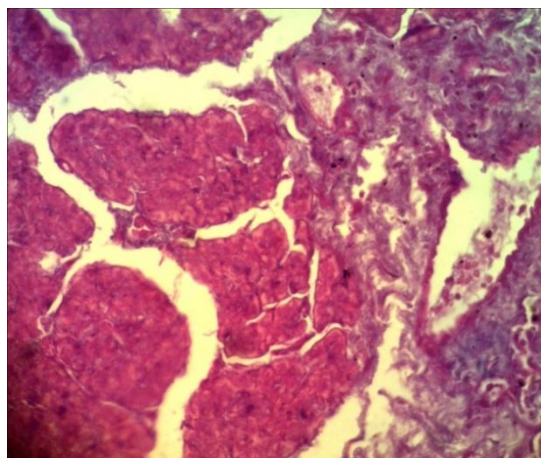
Gambar 3. Gambaran mikroskopik pankreas 6 jam *postmortem*. Struktur sebagian besar asini pankreas sudah tidak jelas. Banyak inti sel telah mengalami kariolisis. 400x



Gambar 4. Gambaran mikroskopik pankreas 8 jam *postmortem*. Sebagian besar asini tidak dapat diidentifikasi lagi; inti sel asini telah mengalami kariolisis. 400x



Gambar 5. Gambaran mikroskopik pankreas 10 jam *postmortem*. Struktur asini pankreas dan sel-selnya tidak dapat diidentifikasi lagi. 400x



Gambar 6. Gambaran mikroskopik pankreas 24 jam *postmortem*. Struktur dan bentuk asini sudah tidak dapat diidentifikasi lagi. 400x

BAHASAN

Pada gambaran makroskopik dari organ pankreas, pengamatan dilakukan selama 48 jam *postmortem*. Pada 1-6 jam *postmortem* tidak tampak perubahan yang signifikan. Pada jam ke-24 warna organ menjadi kehitaman dan konsistensinya sebagian kenyal dan sebagian lunak, permukaan kering, dan tepi mengerut. Ukurannya juga berubah menjadi 14,0 cm dan pada 48 jam *postmortem* permukaan pankreas tampak berbusa dan menimbulkan bau amis. Secara makroskopik perubahan pada pankreas terjadi gradual.

Secara mikroskopik pankreas memiliki komponen eksokrin dan endokrin. Komponen eksokrin membentuk sebagian besar pankreas dan terdiri dari asini serosa beserta sel-selnya yang berbentuk piramid, tersusun rapat dan membentuk struktur lobuli kecil, dengan granula zimogen pada bagian apikal. Di bagian tengah asini terdapat sel sentroasiner yang merupakan bagian awal saluran keluar. Masing-masing lobulus dikelilingi oleh septum jaringan ikat interlobularis yang mengandung pembuluh darah, duktus interlobularis, saraf, dan kadang-kadang reseptor sensorik yaitu badan Vater Paccini (*Pacinian corpuscle*). Komponen eksokrin ini menghasilkan cairan pankreas yang mengandung berbagai jenis enzim pencernaan, antara lain enzim proteolitik (tripsin dan kimotripsin), karboksipeptidase, amilase, dan lipase.^{6,7}

Pada penelitian ini bagian pankreas yang diamati ialah bagian eksokrin (asini pankreas). Pengambilan sampel dilakukan selama 24 jam *postmortem* dengan rerata suhu ruangan 28,8°C dan kelembaban 87%. Pada 2 jam *postmortem* telah tampak kongesti asini. Pada 5 jam *postmortem*, struktur sebagian asini sulit diidentifikasi; sebagian besar inti sel sudah tersebar di luar sel. Pada 6 jam *postmortem* struktur sebagian besar asini pankreas sudah tidak jelas. Banyak inti sel telah mengalami kariolisis. Pada 8 jam *postmortem*, sebagian besar asini tidak dapat diidentifikasi lagi; inti sel asini telah mengalami kariolisis. Pada 10 jam *postmortem*, struktur asini

pankreas dan sel-selnya tidak dapat diidentifikasi lagi.

Hipoksia adalah penurunan konsentrasi oksigen di dalam jaringan. Sel dan jaringan akan mengalami hipoksia bila pasokan oksigen melalui sistem pernapasan tidak adekuat, penyaluran oksigen oleh sistem kardiovaskuler tidak adekuat, atau kurangnya hemoglobin sebagai pengangkut oksigen.⁸

Setelah kematian terjadi perubahan-perubahan tertentu yang dinamakan perubahan *postmortem*. Karena jaringan di dalam tubuh mayat telah mati, maka enzim-enzim dalam sel dikeluarkan secara lokal, dan mulai terjadi reaksi lisis yang disebut autolisis *postmortem*.⁹

Proses penuaan serta kematian sel dan jaringan dapat melalui dua proses yaitu nekrosis atau apoptosis. Nekrosis merupakan kematian sel dan jaringan secara tidak alami. Tahapan terjadinya nekrosis pada sel dan jaringan yaitu pembengkakan sel, digesti kromatin, rusaknya membran (plasma dan organel), hidrolisis DNA, vakuolasi ER, penghancuran organel, dan terjadi lisis pada sel. Apoptosis merupakan kematian sel terprogram yang diaktivasi dan diregulasi oleh sel itu sendiri. Tahapan terjadinya apoptosis antara lain fragmentasi DNA, penyusutan dari sitoplasma, perubahan pada membrane, dan kematian sel tanpa lisis atau merusak sel sekitarnya.⁹

Bagian eksokrin pankreas yaitu asini menghasilkan berbagai jenis enzim sehingga diasumsikan bahwa autolisis akan lebih cepat terjadi dibandingkan organ-organ tubuh lainnya. Lilingan et al.¹⁰ meneliti perubahan mikroskopik *postmortem* pada gaster dengan hewan coba babi domestik mendapatkan bahwa perubahan yang paling awal terjadi pada 2 jam *postmortem* berupa kongesti kelenjar fundus. Pada 7 jam *postmortem* bentuk dari beberapa kelenjar fundus dan batas-batas sel tidak jelas, serta inti sel mulai terpisah di antara sisa-sisa kelenjar fundus. Pada 18-24 jam *postmortem*, umumnya kelenjar fundus sudah tidak bisa diidentifikasi. Terjadinya perubahan yang paling awal

pada penelitian Lilingan et al.¹⁰ sejalan dengan hasil penelitian ini yaitu kongesti asini sedangkan perubahan pada kelenjar gaster terjadi lebih lambat dibandingkan perubahan pada asini pankreas. Hal ini mungkin disebabkan karena asini pankreas sangat kaya dengan berbagai enzim pencernaan.

Penelitian oleh Theodore et al.¹¹ menggunakan ileum babi mendapatkan perubahan mikroskopik yang paling awal pada 2 jam *postmortem* sedangkan pada 12 jam *postmortem* sebagian besar membran basalis kelenjar intestinal telah mengalami kerusakan dan pada 16 jam *postmortem* sel-sel kelenjar intestinal mulai mengalami lisis. Pada penelitian ini, perubahan mikroskopik yang paling awal terjadi pada waktu yang bersamaan dengan penelitian Theodore et al.¹¹ yaitu 2 jam *postmortem* tetapi terdapatnya asini yang sulit diidentifikasi dengan sebagian besar inti sel sudah tersebar di luar sel sudah ditemukan lebih awal yaitu pada 5 jam *postmortem*.

Pada penelitian yang dilakukan oleh Lopian et al.¹² terhadap usus besar babi didapatkan perubahan mikroskopik yang paling awal terjadi pada 2 jam *postmortem* berupa kongesti dengan lumen kript Lieberkuhn yang berdilatasi; pada 6 jam *postmortem* tampak sebagian kript Lieberkuhn telah lisis; dan pada 12 jam *postmortem* seluruh kript Lieberkuhn telah lisis. Perubahan mikroskopik yang paling awal pada penelitian Lopian et al.¹² terjadi pada waktu yang bersamaan dengan penelitian ini. Demikian pula dengan terjadinya lisis kelenjar yaitu dimulai sekitar 5-6 jam *postmortem* dan lisis keseluruhan kelenjar pada 10-12 jam *postmortem*.

Terdapatnya perbedaan dalam hal saat dimulainya perubahan mikroskopik maupun lisis organ sehingga tidak dapat diidentifikasi lagi berbeda untuk masing-masing organ. Dari hasil penelitian-penelitian yang telah dilakukan dapat disimpulkan bahwa umumnya perubahan mikroskopik yang dapat diidentifikasi tidak melewati waktu 24 jam kecuali untuk organ-organ tertentu seperti jaringan otot

jantung¹³ dan jaringan otot skelet.^{14,15}

SIMPULAN

Berdasarkan hasil penelitian dapat disimpulkan bahwa perubahan makroskopik yang signifikan pada pankreas dimulai pada 8 jam *postmortem*.

Perubahan mikroskopik pada pankreas bagian eksokrin dimulai pada 2 jam *postmortem* berupa kongesti asini; dan sejak 8 jam *postmortem* struktur asini sudah tidak jelas dengan sel-sel yang mengalami kariolisis.

SARAN

Perlu dilakukan penelitian lanjut pada organ pankreas hewan babi untuk melihat bagian endokrin dari pankreas yaitu pulau Langerhans.

Perlu dilakukan penelitian lebih lanjut menggunakan pembesaran yang lebih tinggi (1000x) untuk mendapatkan hasil yang lebih akurat.

UCAPAN TERIMA KASIH

Ucapan terima kasih ditujukan kepada Dr. dr. Sunny Wangko, MSi, PA(K), dr. Poppy M. Lintong, SpPA(K), dan semua pihak baik secara langsung maupun tidak langsung yang telah membantu dan telah menumbuhkan ide dan gagasan pada penulis.

DAFTAR PUSTAKA

1. **Dahlan S.** Ilmu Kedokteran Forensik. Semarang: Badan Penerbit Universitas Diponegoro; 2000.
2. **Howard C, Adelman M.** Establishing the time of death. In: Forensic Medicine. New York: Infobase Publishing, 2007; p. 20-6.
3. **Shepherd R.** Change after death. Simpson's Forensic Medicine (12th ed). London: Butterworths, 2003; p. 37.
4. **Swindle MM, Makin A, Herron AJ, Clubb FJ Jr, Frazier KS.** Swine as models in biomedical research and toxicology testing. Veterinary Pathology. 2012;49(2):344-56.
5. **Kweith M, Arthur D.** Abdomen. In: Syamsir HM, editor. Anatomi Berorientasi Klinis (5th ed). Jakarta:

- Erlangga, 2013; p. 286-7.
6. **Mescher AL.** Junqueira's Basic Histology Text and Atlas (13th ed). Singapore: McGraw Hill, 2013.
 7. **Eroschenko VP.** Sistem pencernaan: hati, kandung empedu, dan pankreas. Dharmawan D, Yesdelita N, editors. Atlas Histologi diFiore (11th). Jakarta: EGG, 2008; p. 336.
 8. **Akbar FR.** Hipoksia. [cited 2016 Dec]. Available from: http://eprints.undip.ac.id/43858/7/FajarAkbarR_G2A009180_BAB6.pdf
 9. **Price SA, Lorraine MW.** Patofisiologi Konsep Klinis Proses-proses Penyakit Vol 1 (6th ed). Jakarta: EGC, 2003.
 10. **Lilingan M, Kalangi SJR, Wangko S.** Gambaran histologik gaster pada hewan coba selama 24 jam postmortem. eBm. 2016;4(1).
 11. **Theodore VJ, Wangko S, Kalangi SJR.** Gambaran histologik usus halus pada hewan coba selama 24 jam postmortem. eBm. 2017;5(1).
 12. **Lapian C, Wangko S, Wongkar D.** Perubahan histologik pada usus besar hewan coba postmortem. eBm. 2016;4(2).
 13. **Ubruangge T, Wangko S, Kalangi SJR.** Gambaran histologik otoo jantung hewan coba postmortem. eBm. 2016;4(2).
 14. **Nelwan GB, Wangko S, Pasiak TF.** Gambaran makroskopik dan mikroskopik otot skelet. eBm. 2016;4(2).
 15. **Hasan FA.** Perbandingan autolisis organ jantung dan ginjal sapi bali pada beberapa periode waktu pasca penyembelihan. Indonesia Medicus Veterinus. 2015;4(4):305-13.